MINISTÉRIO DA DEFESA
EXÉRCITO BRASILEIRO
ESCOLA DE SAÚDE DO EXÉRCITO
(Es Apl Sv Sau Ex / 1910)

1º Ten Alu GUILHERME **BALTAZAR** NEVES

Aplicabilidade do Focused Assessement with Sonography for Trauma (FAST) no Posto de Atendimento Avançado

RIO DE JANEIRO
2021

1º Ten Alu GUILHERME **BALTAZAR** NEVES

Aplicabilidade do Focused Assessement with Sonography for Trauma (FAST) no Posto de Atendimento Avançado

Trabalho de Conclusão de Curso apresentado à Escola de Saúde do Exército, como requisito parcial para aprovação no Curso de Especialização em Aplicações Complementares às Ciências Militares.

Orientador(a): Cap Cláudia De Almeida **Guaranha** Costa.

RIO DE JANEIRO
2021

CATALOGAÇÃO NA FONTE
ESCOLA DE SAÚDE DO EXÉRCITO/BIBLIOTECA OSWALDO CRUZ

N518a Neves, Guilherme Baltazar.
Aplicabilidade do Focused Assessment with Sonography for Trauma (FAST) no Posto de Atendimento Avançado/ Guilherme Baltazar Neves. – 2021. 28 f.
Orientadora: Cap Cláudia De Almeida Guaranha Costa.
Trabalho de Conclusão de Curso (especialização) – Escola de Saúde do Exército, Programa de Pós-Graduação em Aplicações Complementares às Ciências Militares, 2021.
Referências: f. 27-28.

1. ULTRASSONOGRAFIA. 2. FAST. 3.POSTO DE ATENDIMENTO AVANÇADO. I. Costa, Cláudia de Almeida Guaranha (Orientadora). II. Escola de Saúde do Exército. III. Título.

CDD 616.07543

Autorizo, apenas para fins acadêmicos e científicos, a reprodução total ou parcial deste trabalho.

_____

1º Ten Alu
GUILHERME **BALTAZAR** NEVES

Aplicabilidade do Focused Assessement with Sonography for Trauma (FAST) no Posto de Atendimento Avançado

Trabalho de Conclusão de Curso apresentado à Escola de Saúde do Exército, como requisito parcial para aprovação no Curso de Especialização em Aplicações Complementares às Ciências Militares.

Orientadora: Cap Cláudia De Almeida **Guaranha** Costa.

Aprovada em 12 de Novembro de 2021.

COMISSÃO DE AVALIAÇÃO

_____

Cláudia De Almeida Guaranha Costa
Orientadora

_____

Otávio Augusto Brioschi Soares
Avaliador

_____

Fernanda V. C. Orlandini
Avaliadora

A minha amada mãe, pelo incentivo e amor em todos os meus projetos de vida!

AGRADECIMENTOS

À Deus, por me permitir manter minha caminhada com vontade e fé.

Aos meus pais, Walsir e Sônia, por seu exemplo de honestidade, respeito ao próximo e perseverança. A vocês minha eterna gratidão.

Aos meus tios e avós, por sua atenção e demonstrações de carinho.

Aos Capitães Guaranha e Augusto, que não pouparam esforços em repassar toda a experiência como profissionais exemplares, bem como pela paciência e compreensão na orientação de elaboração desse trabalho, minha eterna gratidão.

Aos meus colegas de CFO, pela camaradagem e pelos incentivos.

Se em tua caminhada não bateres de frente com o diabo, é porque estás caminhando na mesma direção que ele.

São João Maria Vianney

RESUMO

O exército Brasileiro possui uma estrutura organizacional bem definida em que os Postos de Atendimento Avançados se encontram no segundo escalão, locais de drenagem de pacientes que necessitam de atendimento especializado e procedimentos cirúrgicos. No contexto do paciente politraumatizado, a ultrassonografia na sala de emergência exerce importante suporte na condução do paciente, determinando se a abordagem cirúrgica será imediata ou se o paciente passará por mais investigações e avaliações seriadas. Os Postos de Atendimento Avançados não contam com profissionais especialistas em ultrassonografia ou radiologia, no entanto, estudos demonstraram que após curto período de tempo de aprendizagem, em torno de 16 horas de aulas teóricas e práticas, profissionais médicos não radiologistas e até mesmo profissionais não médicos apresentaram boa acurácia na detecção de FAST negativo e positivo no paciente com trauma abdominal. Sendo assim, a ultrassonografia FAST apresenta boa aplicabilidade nos Postos de Atendimentos Avançados do Exército Brasileiro no contexto do paciente politraumatizado.

Palavras-chave: Ultrassonografia. FAST. Posto de Atendimento Avançado.

ABSTRACT

The Brazilian army has a well-defined organizational structure in which the advanced health posts are located at the second level, places for draining patients who need specialized care and surgical procedures. In the context of multiple trauma patients, ultrasound in the emergency room has an important support in the management of the patient, determined whether the surgical approach will be immediate or if the patient will undergo further investigations and serial evaluations. The Advanced Health Centers do not have professionals specialized in ultrasonography or radiology, however, studies have shown that after a short period of learning time, around 16 hours of theoretical and practical classes, non-radiologist medical professionals and even non-medical professionals showed good accuracy in detecting negative and positive FAST in patients with abdominal trauma. Thus, FAST ultrasonography has good applicability in the Brazilian army's Advanced Health Centers in the context of multiple trauma patients.

Keywords: Ultrasound. FAST. Advanced Health Post.

LISTA DE ILUSTRAÇÕES

Figura 1 – Esquema Protocolo FAST 14

Figura 2 – Pontos do FAST tradicional 15

Figura 3 – A à D FAST positivo com líquido livre 15

Figura 4 – Escalões de Saúde em Operação..... 17

Figura 5 – Escalões de saúde da F Ter em operações..... 18

Figura 6 – Modelo Ultrassom Portátil Mobissom..... 19

Figura 7 – Modelo Ultrassom Portátil Philips..... 19

Figura 8 – Modelo Ultrassom Portátil GE..... 19

Gráfico 1– Comparação entre os dois grupos de residentes..... 22

LISTA DE TABELAS

Tabela 1 – FAST comparado com tomografia para líquido livre intra-abdominal..... 20

Tabela 2 – FAST comparado com laparotomia para líquido livre intra-abdomina..... 21

Tabela 3 – Sensibilidades dos exames FAST..... 23

Tabela 4 – Modelos de aprendizagem presentes nos estudos..... 24

SUMÁRIO

1 INTRODUÇÃO..... 12

2 METODOLOGIA..... 13

3 DESENVOLVIMENTO..... 13

3.1 Ultrassonografia na Sala de emergência (FAST)..... 13

3.2 Posto de Atendimento Avançado..... 16

3.3 Aparelhos de Ultrassonografia Portáteis..... 18

3.4 Acurácia do FAST..... 20

3.5 Aprendizagem do FAST..... 23

***4* CONCLUSÃO..... 24**

***5* REFERÊNCIAS..... 26**

Aplicabilidade do Focused Assessment with Sonography for Trauma (FAST) no Posto de Saúde Avançado

GUILHERME BALTAZAR NEVES[1]
CLAUDIA DE ALMEIDA GUARANHA COSTA[2]

1. INTRODUÇÃO

Este trabalho aborda a utilização e a aplicabilidade do FAST nos Postos de Atendimento Avançados. Os métodos radiológicos (radiografia, ultrassonografia, tomografia computadorizada, ressonância magnética) passaram por evoluções tecnológicas significativas ao longo das décadas, desde a descoberta dos raios-x por Roentgen em 1896. Dentre estes métodos, a ultrassonografia tem um destaque especial neste trabalho, devido a sua portabilidade, utilização em trauma nas salas de emergências e relativamente menor curva de aprendizagem, principalmente no contexto de trauma emergencial, por operadores não especialistas na área de radiologia e diagnóstico por imagem.

Com a evolução tecnológica das últimas décadas, principalmente no que concerne a evolução dos aparelhos de ultrassonografia, houve aumento das resoluções das probes ultrassonográficas permitindo maiores riquezas e definições nas imagens formadas e a redução nas dimensões dos aparelhos, existindo possibilidade de utilizar as sondas com tablets ou até mesmo smartphones, o que permite a fácil mobilização e utilização em salas de emergências.

O Exército Brasileiro possui uma doutrina e uma estrutura organizacional bem definida em todos os seus âmbitos, dentre eles o sistema de saúde. As organizações de apoio de saúde são divididas em escalões com funções e instalações próprios. O Posto de Atendimento Avançado, objetivo do presente estudo, encontra-se no segundo escalão da estrutura organizacional, segundo Lopes e Costa (2020). Cada nível de estrutura organizacional de saúde possui profissionais com especialidades diversas, no entanto ao nível do segundo escalão de saúde em operações não há profissionais especializados em radiologia e diagnóstico por imagem.

Tem-se como objetivos a revisão não sistemática da literatura acerca da acurácia, sensibilidade e especificidade do FAST no contexto do trauma agudo; o tempo e a curva de

[1] Médico/Radiologia e diagnóstico por imagem, Tenente, Escola de Saúde do Exército. E-mail: guilherme-bn@hotmail.com
[2] Médica/Gastroenterologia, Capitão, Escola de Saúde do Exército.

aprendizagem de realização do FAST por profissionais não especialistas na área de radiologia e acurácia alcançada por estes profissionais, visando analisar o quão aplicável pode ser o FAST nos Postos de Atendimento Avançados do Exército Brasileiro.

2. METODOLOGIA

Pesquisa bibliográfica realizada através da revisão não sistemática de bases de dados nacionais e internacionais abrangendo artigos originais, artigos de revisão e metanálises. Pesquisa realizada no sítio do PUBMED (http://www.ncbi.nlm.nih.gov), SCIELO - Scientific Electronic Library Online (http://www.scielo.org) e Google Acadêmico (https://scholar.google.com.br). Os descritores utilizados foram “FAST acuracy”, “FAST in trauma”. Foram selecionados alguns artigos a partir de 2010.

3. DESENVOLVIMENTO

3.1 Ultrassonografia na Sala de emergência (FAST)

A ultrassonografia foi utilizada no trauma na década de 1970 na Europa e na década de 1990 nos Estados Unidos sendo denominado FAST (focused Assessment with Sonography for Trauma) e se tornando a modalidade de rastreio inicial nas maiorias dos centros de traumas americanos desde então.” (RICHARDS, Jhon; MCGAHAN, Jhon, 2017). Tal método substituiu o lavado peritoneal e é uma importante ferramenta na conduta terapêutica, principalmente, no contexto de paciente instável. (figura 1).

O FAST tem objetivo principal detectar a presença de líquido livre na cavidade abdominal e no pericárdio, para isso é necessário um transdutor convexo com frequência de 3-5 Mhz, possibilitando resolução e profundidade adequadas para o estudo. O FAST tradicional é realizado em 4 pontos: quadrante superior direito, quadrante superior esquerdo, suprapúbico e subxifóide. (figura 2). A presença de líquido livre nestes espaços, com exceção de pequena quantidade de líquido livre em fundo de saco posterior na mulher, é considera FAST positivo no contexto de trauma. No entanto, algumas condições podem ocasionar em

um exame falso positivo tais como: ascite, diálise peritoneal, ruptura de cisto ovariano, shunt ventrículo-peritoneal e transudação por reposição volêmica maciça (RICHARDS, Jhon; MCGAHAN, Jhon, 2017).

Normalmente, o paciente vítima de trauma apresenta lesões em múltiplos sistemas e ultrassom passou a ser utilizado na análise inicial do trauma torácico na sala de emergência, em uma extensão do FAST, denominado de E-FAST. Inclui o exame do tórax anterior para identificação de pneumotórax e dos flancos para identificação de hemotórax, detectando quantidade de líquidos tão baixas quanto 20 ml no espaço pleural, enquanto é necessário de 50-100ml de líquido para ser identificado na radiografia. (MONTOYA.J, et.al. 2015.). (Figura 3).

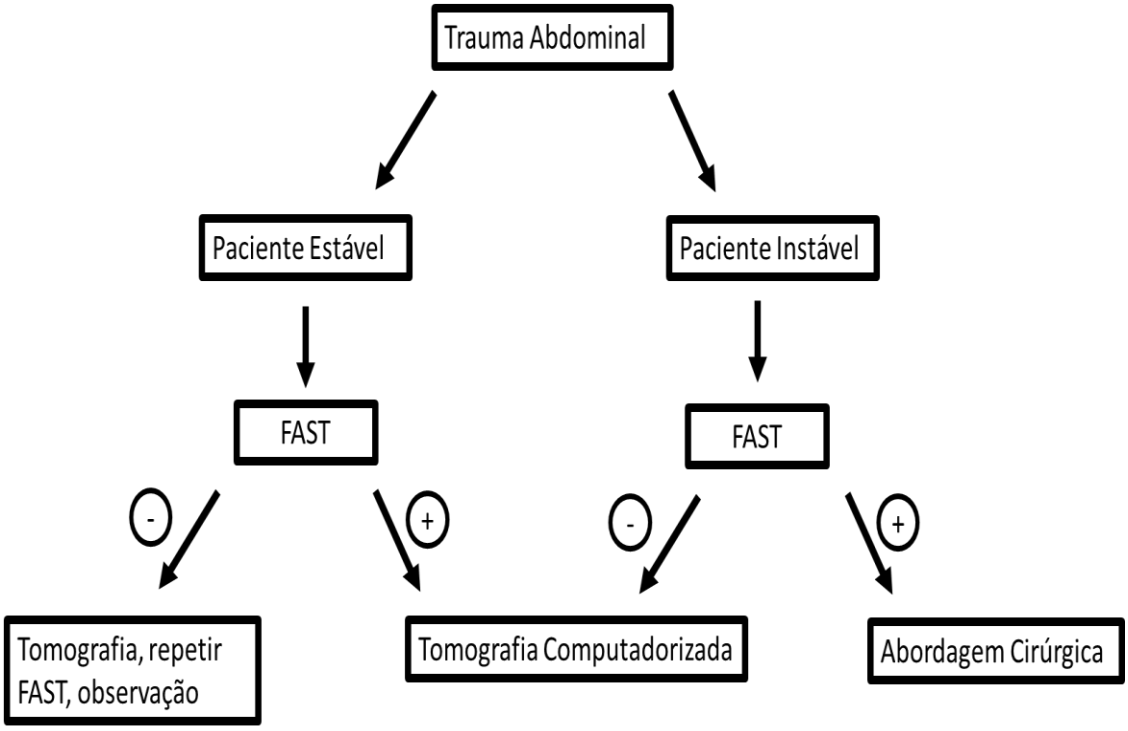

Figura 1. Esquema protocolo FAST.

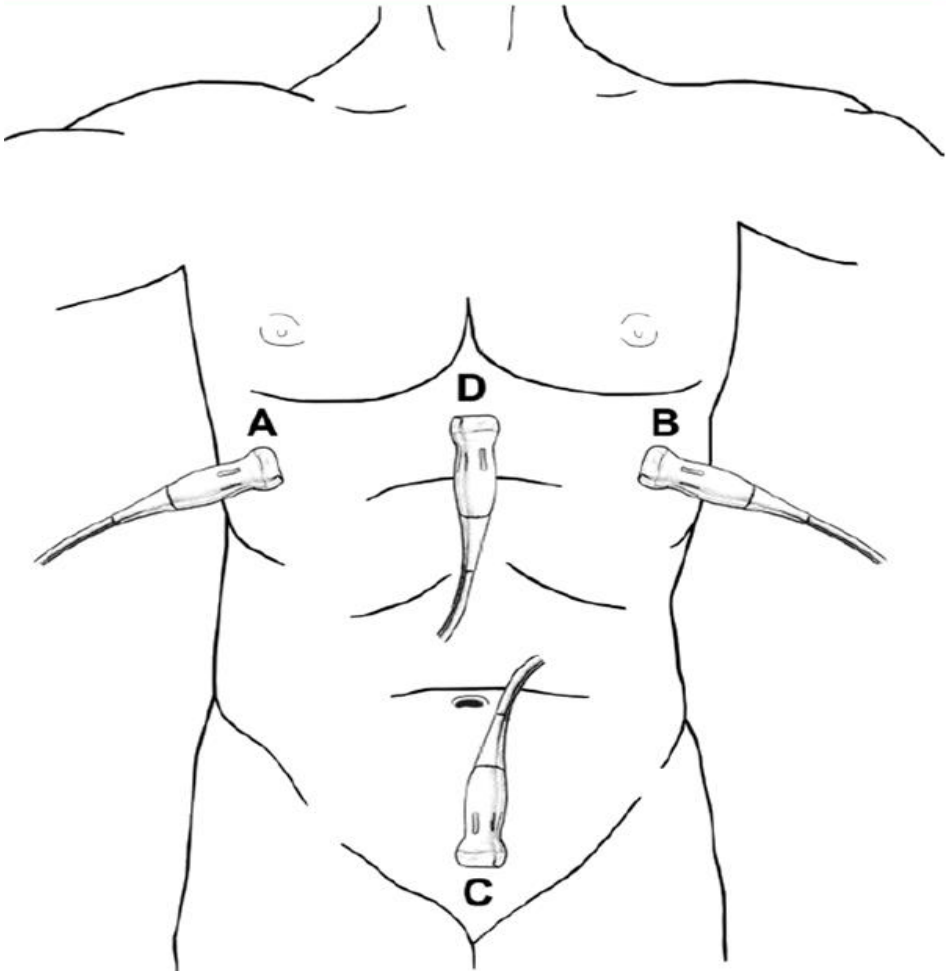

Figura 2. Desenho demonstrando os pontos do FAST tradicional. Fonte: RICHARDS, Jhon; MCGAHAN, Jhon, 2017.

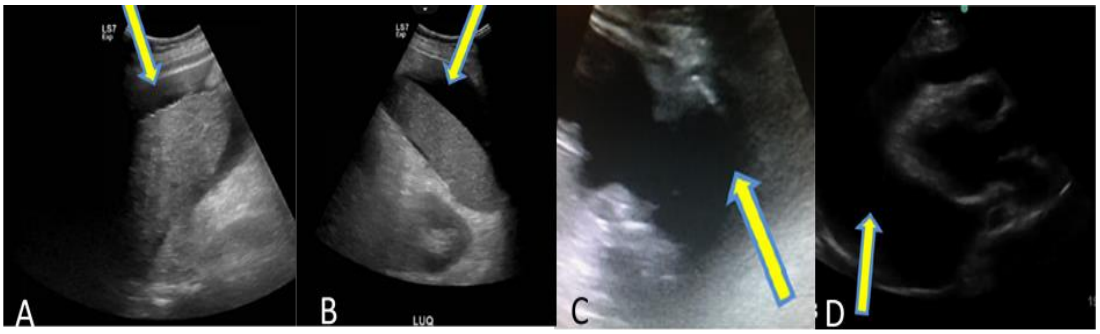

Figura 3. FAST positivo com líquido livre (setas amarelas) nos espaços hepatorrenal (A), esplenorrenal (B), retropúbico (C) e pericárdico (D). FONTE: MONTOYA.J, et.al. 2015.

3.2 Posto de Atendimento Avançado.

O serviço de saúde em campanha possui uma organização modular dividido em escalões com cada escalão possuindo capacidade e instalações próprias (figura 4). Os escalões de saúde são inter-relacionados com a cadeia de evacuação, constituindo um conjunto funcional único, no qual o paciente é transferido em direção as instalações de saúde mais a retaguarda e geralmente mais capacitadas, de acordo com a necessidade de tratamento. (LOPES, M. COSTA, C.) (figura 5).

O Posto de Atendimento Avançado encontra-se no segundo escalão, tem como função principal a intervenção cirúrgica imediata, conhecida como “cirurgia para controle de danos”, que visa salvar vidas de pacientes gravemente feridos, que necessitem de tratamento cirúrgico de urgência/emergência, e a de triagem de feridos graves. (LOPES, M. COSTA, C.). Normalmente a equipe médica é composta por médicos das seguintes especialidades: clínico, cirurgião geral, ortopedista, anestesista e intensivista. Dentre os exames realizados, estão os exames radiológicos de emergência.

A ultrassonografia por características de baixo custo e portabilidade, existindo atualmente aparelhos com tablets e sonda, permite a utilização e mobilização para qualquer área, proporcionando valor diagnóstico na sala de trauma do Posto de Atendimento Avançado.

Esc	EXECUTANTE	INSTALAÇÃO PRINCIPAL	CAPACIDADES
1º	Pelotão de Saúde (Pel Sau) ou Elementos de saúde orgânicos das OM	Posto de Socorro (PS)	- Capacidade limitada de retenção, tratamento e evacuação. - Execução de medicina preventiva (exceto apoio de veterinária preventiva e apoio farmacêutico). - Execução de atendimento primário, exceto cirurgia de controle de danos e tratamento odontológico.
2º	Companhia de Saúde Avançada (Cia Sau Avç) / B Sau	Posto de Atendimento Avançado (PAA)	- Execução de atividade de proteção da saúde (incluindo apoio de veterinária preventiva). - Execução de atendimento primário, odontológico, farmacêutico e de enfermagem no tratamento de doentes e feridos (quando reforçado) e tratamento a atingidos por agentes QBRN.
3º	B Sau, H Mil	Hospital de Campanha (H Cmp)	- Execução das atividades de medicina preventiva e curativa e de apoio psicológico.
4º	OMS e OCS contratadas / mobilizadas no TN / ZI	H Mil	- Ampla capacidade de apoio de saúde. - Execução de assistência médica definitiva ou reabilitação, caso o tratamento requerido seja superior ao estabelecido na N Ev ou à Capacidade do 3º escalão.

Figura 4. Escalões de saúde em operação. Fonte: EB-EM-10.238, 2018.

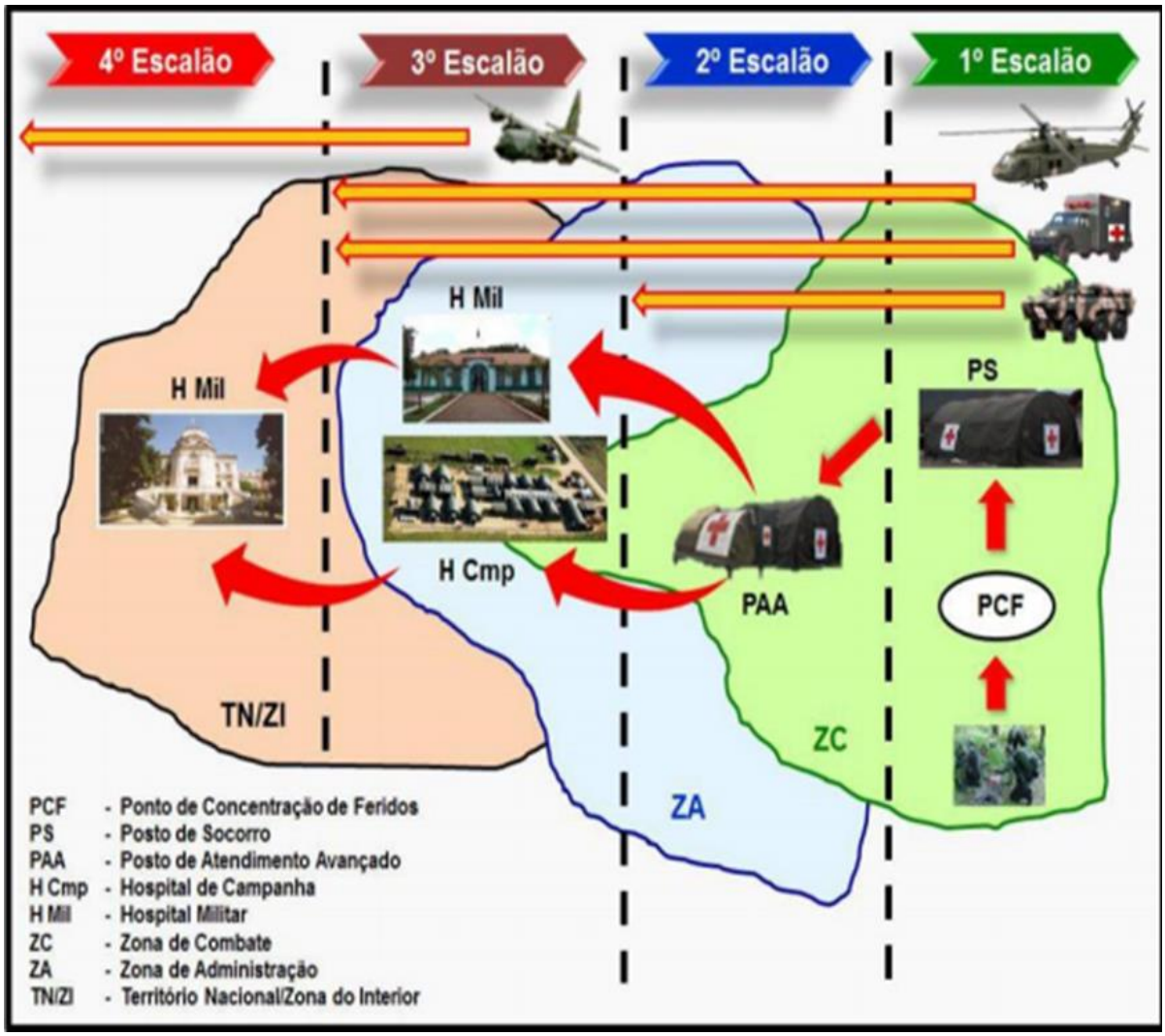

Figura 5. Escalões de saúde da F Ter em operações. Fonte: EB-EM-10.238, 2018.

3.3 Aparelhos de Ultrassonografia Portáteis

Atualmente existem diversos modelos de ultrassom portáteis no mercado, com aparelhos em que a sonda se conecta com o aparelho celular ou tablet do operador via aplicativo ou wifi com Mobissom (Figura 6) e aparelhos que se conectam ao celular ou tablet com cabos, como os modelos Lumify da Philips (Figura 7) e aqueles que apresentam um dispositivo semelhante a um tablet com os modelos Vscan da GE (Figura 8). Os valores estão situados na casa dos 20-30 mil reais

Figura 6: Modelo Mobissom

Figura 7: Modelo Philips

Figura 8: Modelo da GE

3.4 Acurácia do FAST

Diversos estudos foram publicados, comparando a sensibilidade, especificidade e acurácia do FAST para detecção de líquido intra-abdominal como o padrão-ouro a tomografia computadorizada e a laparotomia exploradora. No estudo publicado em 2013 por Kumar et al, o FAST foi comparado com a tomografia computadoriza em 24 pacientes, evidenciando 17 pacientes com líquido livre intra-abdominal e 7 pacientes sem líquido livre, enquanto a tomografia foi positiva em 22 casos e negativa em 2 casos. O FAST obteve uma acurácia de 79,2 %, uma especificidade de 100% e uma sensibilidade de 77,27% (tabela 1). Comparando o FAST com a laparotomia nos pacientes que requereram intervenção cirúrgica, FAST apresentou sensibilidade de 94,44%, especificidade de 50% e acurácia de 90% (tabela 2).

PARÂMETROS	LÍQUIDO LIVRE (n=24)
Verdadeiro Positivo	14
Verdadeiro Negativo	2
Falso Positivo	0
Falso Negativo	5
Sensibilidade	77,27%
Especificidade	100%
Valor Preditivo Positivo	100%
Valo Preditivo Negativo	28,27%

Tabela 1: FAST comparado com tomografia para líquido livre intra-abdominal. FONTE: KUMAR et al (2013).

PARÂMETROS	LÍQUIDO LIVRE
Verdadeiro Positivo	17
Verdadeiro Negativo	1
Falso Positivo	1
Falso Negativo	1
Sensibilidade	94,44%
Especificiddade	50%
Valor Preditivo Positivo	94%
Valo Preditivo Negativo	50,00%

Tabela 2: FAST comparado com laparotomia para líquido livre Intra-abdominal. FONTE: KUMAR et al (2013).

Ala et al (2015) realizou um estudo medindo a sensibilidade e a especificidade do FAST realizado por residentes emergencistas e radiologistas comparado ao padrão-ouro da tomografia computadorizada. Enquanto o primeiro grupo obteve 78,5% de sensibilidade e 93,2% de especificidade, o segundo grupo obteve 85,7 % e 96,5%, respectivamente. Heydari et al (2018) realizou um estudo semelhante comparando a performance de residentes emergencistas e radiologistas no trauma pediátrico, e não obteve diferença estatísticas significativas na performance de ambos os grupos. (Gráfico 1).

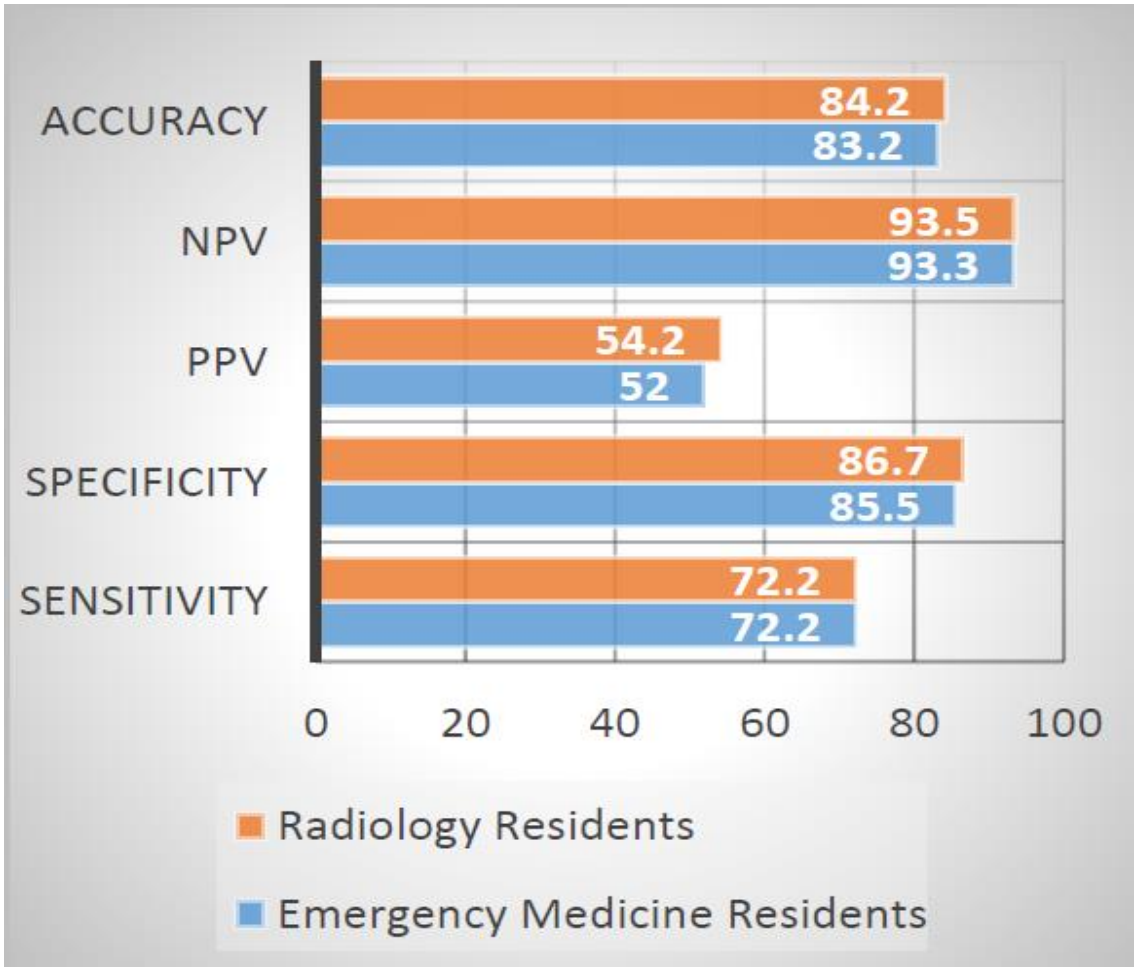

Gráfico 1: Comparação entre os dois grupos de residentes. FONTE: HEYDARI (2018)

Já Muhammad et al (2018), realizou um estudo para observar a concordância interobservador entre residentes novatos e experientes com relação ao FAST. Os residentes mais novos reportaram 19 exames positivos, deste 15 foram confirmados pelos mais experientes e 281 exames negativos, dos quais 280 foram confirmados pelos residentes mais experientes (Tabela 3). Neste estudo, Muhammad et al (2018) chegam à conclusão que o FAST tem boa concordância interobservador entre residentes novatos e experientes.

		RESIDENTE SENIOR, n (% idade)		
		POSITIVO	NEGATIVO	TOTAL
JUNIOR, n (% idade)	POSITIVO	15 (5,0%)	4 (1,33%)	19
	POSITIVO	1 (0,33%)	280 (93,33%)	281
	TOTAL	16	284	300

Tabela 3: Sensibilidades dos exames FAST. FONTE: MUHAMMAD (2018).

Smith et al (2015) realizaram um estudo para identificar a utilidade do FAST e da tomografia computadorizada no trauma abdominal no campo de batalha e concluíram que apesar de algumas poucas lesões não serem identificadas, esses métodos de imagens têm importante papel na avaliação e na tomada de decisão nos pacientes feridos nas recentes guerras.

3.5 Aprendizagem do FAST

O FAST é um importante instrumento de avaliação do paciente com trauma abdominal na sala de emergência, porém nem sempre nos centros de politraumatizados o radiologista ou especialista em ultrassonografia encontra-se próximo da sala de emergência para realizar o exame de prontidão, sendo assim torna-se necessário capacitar outros profissionais que atuam nas salas de emergência a realizar o FAST.

Wlacher et al (2015) analisou a capacidade de realização de FAST por operadores não especialistas em ultrassonagrafia após um curso de 1 dia e observou que apresentaram alto grau de acurácia ao realizarem o ultrassom na cena do acidente. Bowra et al (2010) realizou um estudo com enfermeiras da sala de trauma, após um curso de 1 dia de FAST, sendo 3 horas de aulas e 3 horas de hands on e um exame final. Ao final obtiveram acurácia semelhante ao de trabalhos prévios quando o FAST era realizado por médicos.

Mohammad et al (2013) realizou uma revisão sistema do treinamento do FAST selecionando 52 artigos (Tabela 4). Identificou que o método mais comum de aprendizagem foi utilizando modelo humanos, seguido por pacientes que realizavam diálise peritoneal (Tabela 3). Mohammad et al (2013) concluiu que é recomendável que os cursos de ultrassom FAST durem pelo menos 2 dias com um total de 16 horas de carga horária, sendo 4 horas de teoria e 4 horas de prática no primeiro dia e reforço do aprendizado no segundo dia com vídeos, simuladores e modelos animais.

TIPO DE MODELO	NÚMERO DE ESTUDOS	PORCENTAGEM (%)
Modelo Normal	31	64,5
Diálise Peritoneal	13	27
Fluido Patológico	11	23
Vídeos	11	23
Simulador	7	14,5
Modelo Animal	2	4
Cadaver	1	2
Não especificado	4	8,3

Tabela 4: Modelos de aprendizagem presentes nos estudos. FONTE: MOHAMMAD (2013).

4. CONCLUSÃO

Atualmente com intenso avanço tecnológico, permitiu-se o surgimento de aparelhos ultrassonográficos cada vez mais portáteis e com melhores resoluções das imagens geradas, facilitando, em partes, as interpretações. Possuem papel fundamental na condução do paciente politraumatizado na emergência, ao determinar uma laparotomia de urgência ou avaliações seriadas na emergência.

Diversos estudos foram realizados para avaliar a capacidade de aprendizagem da ultrassonografia FAST no pronto atendimento por operadores não especialistas na área de radiologia e diagnóstico por imagem e até mesmo por não médicos, demonstrando boa acurácia, sensibilidade e especificidade na caracterização de FAST positivos e negativos no contexto de paciente com trauma abdominal, com tempo relativamente curto de curso, em

torno de 2 dias, com aulas teóricas e práticas em modelos e em paciente que realizam diálise peritoneal.

Sendo assim, percebemos que a ultrassonografia FAST tem importante aplicabilidade nos Postos de Saúde Avançados do Exército Brasileiro, mesmo este escalão não possuindo especialistas em ultrassonografia ou radiologia atuantes, uma vez que o aprendizado por outros profissionais médicos e não médicos é rápido para este propósito e com boa acurácia, proporcionando um bom custo-benefício aos pacientes atendidos e ao sistema.

5. REFERÊNCIAS

1. ALA, Ali Reza et al. “Diagnostic Accuracy of Focused Assessment With Sonography for Trauma in the Emergency Department.” **Trauma monthly** vol. 21,4 e21122. 13 Jun. 2016, doi:10.5812/traumamon.21122.

2. BOWRA, Justin et al. Validation of nurse-performed FAST ultrasound. **Injury**, v. 41, n. 5, p. 484-487, 2010.

3. FLATO, Uri Adrian Prync et al. Utilização do FAST-Estendido (EFAST-Extended Focused Assessment with Sonography for Trauma) em terapia intensiva. **Revista Brasileira de Terapia Intensiva**, v. 22, n. 3, p. 291-299, 2010.

4. HEYDARI, Farhad et al. “Diagnostic Accuracy of Focused Assessment with Sonography for Blunt Abdominal Trauma in Pediatric Patients Performed by Emergency Medicine Residents versus Radiology Residents.” **Advanced journal of emergency medicine** vol. 2,3 e31. 8 May. 2018, doi:10.22114/AJEM.v0i0.89.

5. KUMAR, Subodh et al. “Accuracy of Focused Assessment with Sonography for Trauma (FAST) in Blunt Trauma Abdomen-A Prospective Study**.” The Indian journal of surgery** vol. 77,Suppl 2 (2015): 393-7. doi:10.1007/s12262-013-0851-2.

6. LOPES, Mauricio Augusto et al. “Posto de atendimento avançado: emprego, instalações e pessoal” (2020). **http://bdex.eb.mil.br/jspui/handle/123456789/6466**

7. MINISTÉRIO DA DEFESA. EXÉRCITO BRASILEIRO. COMANDO DE OPERAÇÕES TERRESTRES. **Manual de Campanha BATALHÃO DE SAÚDE**. Edição experimental 2020.

8. MOHAMMAD, Alshafi; HEFNY, Ashraf F.; ABU-ZIDAN, Fikri M. Focused Assessment Sonography for Trauma (FAST) training: a systematic review. **World journal of surgery**, v. 38, n. 5, p. 1009-1018, 2014.

9. MONTOYA, J. et al. From FAST to E-FAST: an overview of the evolution of ultrasound-based traumatic injury assessment. **European journal of trauma and emergency surgery**, v. 42, n. 2, p. 119-126, 2016.

10. MUHAMMAD, Azeemuddin et al. “Interobserver Agreement on Focused Assessment with Sonography for Trauma in Blunt Abdominal Injury.” **Cureus** vol. 10,5 e2592. 8 May. 2018, doi:10.7759/cureus.2592.

11. NETHERTON, Stuart et al. “Diagnostic accuracy of eFAST in the trauma patient: a systematic review and meta-analysis.” **CJEM** vol. 21,6 (2019): 727-738. doi:10.1017/cem.2019.381.

12. QI, Xingshun et al. “Focused Assessment with Sonography in Trauma for Assessment of Injury in Military Settings: A Meta-analysis.” **Balkan medical journal** vol. 37,1 (2019): 3-8. doi:10.4274/balkanmedj.galenos.2019.2019.8.79.

13. RICHARDS, John R.; MCGAHAN, John P. Focused assessment with sonography in trauma (FAST) in 2017: what radiologists can learn. **Radiology**, v. 283, n. 1, p. 30-48, 2017.

14. SAVATMONGKORNGUL, Sorravit et al. “Focused assessment with sonography for trauma: current perspectives.” **Open access emergency medicine: OAEM** vol. 9 57-62. 26 Jul. 2017, doi:10.2147/OAEM.S120145

15. SMITH, Iain M et al. “Scanning and War: Utility of FAST and CT in the Assessment of Battlefield Abdominal Trauma.” **Annals of surgery** vol. 262,2 (2015): 389-96. doi:10.1097/SLA.0000000000001002

16. WALCHER, Felix et al. Accuracy of prehospital focused abdominal sonography for trauma after a 1-day hands-on training course. **Emergency Medicine Journal**, v. 27, n. 5, p. 345-349, 2010.