MINISTÉRIO DA DEFESA
EXÉRCITO BRASILEIRO
ESCOLA DE SAÚDE DO EXÉRCITO
(Es Apl Sv Sau Ex / 1910)

Cap DOUGLAS BLUM **SEGALLA**

A Odontologia Digital No Meio Militar: Sistema CAD/CAM

RIO DE JANEIRO
2021

Cap DOUGLAS BLUM **SEGALLA**

A Odontologia Digital No Meio Militar: Sistema CAD/CAM

Trabalho de Conclusão de Curso apresentado à Escola de Saúde do Exército, como requisito parcial para aprovação no Curso de Aperfeiçoamento Militar.

Orientadora: Cap Miriam **Kemper**

RIO DE JANEIRO
2021

CATALOGAÇÃO NA FONTE
ESCOLA DE SAÚDE DO EXÉRCITO/BIBLIOTECA OSWALDO CRUZ

S454 Segalla, Douglas Blum.
A Odontologia Digital No Meio Militar: Sistema CAD/CAM - 2021.
27 f.
Orientadora: Cap Miriam Kemper.

Trabalho de Conclusão de Curso – Escola de Saúde do Exército, Programa de Pós-Graduação em Aplicações Complementares às Ciências Militares, 2021.

Referências: f. 24-26.

1. ODONTOLOGIA DIGITAL. 2. ODONTOLOGIA MILITAR. 3. CAD/CAM. 4. CEREC I. Kemper, Miriam (Orientadora). II. Escola de Saúde do Exército. III. A Odontologia Digital No Meio Militar: Sistema CAD/CAM

CDD 617.6

Autorizo, apenas para fins acadêmicos e científicos, a reprodução total ou parcial deste trabalho.

_____

Cap DOUGLAS BLUM **SEGALLA**

A Odontologia Digital No Meio Militar:
Sistema CAD/CAM

Trabalho de Conclusão de Curso apresentado à Escola de Saúde do Exército, como requisito parcial para aprovação no Curso de Aperfeiçoamento Militar.

Orientadora: Cap Miriam **Kemper**

Aprovada em ___ de _____ de 2021.

COMISSÃO DE AVALIAÇÃO

_____
Miriam **Kemper**
Orientadora

_____
Otávio Augusto B. Soares

_____
Fernanda V. C. Orlandini

A minha esposa Juliana, e meus filhos Pedro e Laura pelo incentivo e amor em todos os meus projetos de vida!

AGRADECIMENTOS

Ao Cel PM Sérgio Luiz Segalla (*in memoriam)* e ao Gen Bda Edson de Oliveira Goularte, minhas grandes fontes inspiradoras para a carreira militar, onde tive o melhor exemplo de educação, inteligência, abdicação, disciplina e honra, além da dedicação absoluta pela profissão de ser Militar, servindo e comandando com maestria a seus semelhantes e a seu País.

A menos que modifiquemos a nossa maneira de pensar, não seremos capazes de resolver os problemas causados pela forma como nos acostumamos a ver o mundo.

Albert Einstein

RESUMO

A reabilitação bucal com prótese dentária é uma preocupação que vem de longo tempo, concomitantemente com a preocupação de se obter a melhor forma de reproduzir o dente comprometido ou perdido. Assim, para minimizar a frequência das complicações em próteses fixas, protocolos devem ser estabelecidos desde o diagnóstico até a conclusão do tratamento. É necessário um acompanhamento das próteses, especialmente em termos de etapas técnicas adequadas assim como avaliação radiográfica para que as próteses tenham a melhor adaptação possível, proporcionando além de uma boa estética, uma função biológica e mecânica adequadas. Com o passar dos anos a odontologia digital, mais especificamente o sistema CAD/CAM (Desenho Assistido por Computador/ Manufatura Assistida por Computador), foi sendo incluída na prática diária dos consultórios odontológicos, assim como no meio militar em seus Serviços de Odontologia. Portanto, esta revisão da literatura realizada através dos bancos de dados: Medline, Pubmed, Scielo e portal de periódicos CAPES visa apresentar as vantagens e desvantagens do sistema digital de CAD/CAM inserido atualmente em algumas Organizações Militares de Saúde (OMS) no serviço de Odontologia, em especial fomentando dados para aquisição e/ou manutenção desse Sistema.

Palavras-chave: Odontologia Digital. Odontologia Militar. CAD/CAM. CEREC

ABSTRACT

Oral rehabilitation with dental prosthesis is a concern that has been around for a long time, together with the concern to obtain the best way to reproduce the compromised or lost tooth, and thus, to minimize the frequency of complications in fixed prostheses, protocols must be established from diagnosis to completion of treatment. It is necessary to monitor the prostheses, especially in terms of appropriate technical steps, as well as radiographic evaluation so that the prostheses have the best possible adaptation, providing, in addition to good esthetics, an adequate biological and mechanical function. Over the years, digital dentistry, more specifically the CAD/CAM (Computer Aided Design/Computer Aided Manufacturing) system, has been included in the daily practice of dental offices, as well as in the military environment in its Dental Services. Therefore, this literature review carried out through the databases: Medline, Pubmed, Scielo and CAPES journal portal aims to present the advantages and disadvantages of the digital CAD/CAM system currently inserted in some Military Health Organizations in the service of Dentistry, in particular promoting data for the acquisition and/or maintenance of this System.

Keywords: Digital Dentistry. Military Dentistry. CAD / CAM. CEREC

SUMÁRIO

1 INTRODUÇÃO..... 11

2 METODOLOGIA..... 12

3 REVISÃO DA LITERATURA..... 12

3.1 HISTÓRICO DA ODONTOLOGIA MILITAR..... 12

3.2 HISTÓRICO DA PRÓTESE DENTÁRIA..... 13

3.3 SISTEMAS DIGITAIS (CAD/CAM) 16

3.4 TRABALHOS PROTÉTICOS E O CAD/CAM..... 18

3.5 FLUXO DE TRABALHO DIGITAL..... 19

3.6 VANTAGENS E DESVANTAGENS DO SISTEMA CAD/CAM..... 22

4 CONCLUSÃO..... 24

5 REFERÊNCIAS..... 25

A Odontologia Digital No Meio Militar: Sistema CAD/CAM

DOUGLAS BLUM SEGALLA[1]
MIRIAM KEMPER[2]

1. INTRODUÇÃO

Para minimizar a frequência das complicações em próteses fixas, protocolos devem ser estabelecidos desde o diagnóstico até a conclusão do tratamento. É necessário um acompanhamento das próteses, especialmente em termos de etapas técnicas adequadas assim como avaliação radiográfica para que as próteses tenham a melhor adaptação possível, proporcionando além de uma boa estética, uma função biológica e mecânica adequadas.

Uma das etapas mais críticas na reabilitação com prótese dentária é a moldagem dos reparos dentários, e para isso segundo Tordiglione et al. (2016) são necessários os conhecimentos críticos sobre os diversos materiais de impressão (poliéteres, polivinilsiloxanos, polissulfetos, hidrocolóides e outros) tanto em termos de suas características físico-químicas quanto de seus diferentes usos e manuseios clínicos. Na era da odontologia digital, agora podemos substituir esses vários materiais de moldagem por um scanner intraoral, que representam o primeiro passo em um processo totalmente digital de design e fabricação de próteses dentárias. As vantagens do método digital não são apenas em termos da nova gama de materiais que podem ser utilizados, mas também podem ser vistas ao longo de todo o fluxo de trabalho, desde a impressão e desenho, até a finalização da prótese.

No meio militar, a Odontologia além de prestar assistência aos militares combatentes, deixando-os com plena saúde bucal, presta atendimentos também aos familiares e dependentes desses militares. Isso gera um número muito grande de pacientes a serem assistidos pela Odontologia, e para tal, novas técnicas e materiais que agilizem de maneira eficaz esses atendimentos são necessários.

---

[1] Dentista, especialista em Implantodontia, Escola de Saúde do Exército. Email: dbsegalla@gmail.com
[2] Dentista, especialista em Dentística Restauradora, Escola de Saúde do Exército.

Portanto, esta revisão da literatura visa apresentar as vantagens e desvantagens do sistema digital de CAD/CAM inserido atualmente em algumas Organizações Militares de Saúde (OMS) no serviço de Odontologia do Exército Brasileiro.

2. METODOLOGIA

A seleção dos artigos se deu através dos bancos de dados: Medline, Pubmed, Scielo e portal de periódicos CAPES, onde utilizou-se as palavras de busca isoladas: CAD/CAM, Odontologia Digital, Digital Dentistry, CEREC, Odontologia Militar e busca combinada de 2 ou três palavras *odontologia digital – cad/cam,* odontologia militar-*cad/cam*, *odontologia militar-cad/cam-CEREC*. Não houve restrição de data de publicação para a seleção dos artigos, desde que fizessem referência ao objetivo dessa pesquisa. Após a leitura dos artigos, os trabalhos que não se enquadravam ou que não se referiam ao objetivo principal da presente pesquisa foram excluídos da pesquisa. No total foram selecionados 27 trabalhos, dentre eles 24 em inglês e 3 em português.

3. REVISÃO DA LITERATURA

3.1 HISTÓRICO DA ODONTOLOGIA MILITAR

Durante a Guerra de 1812, a Guerra do México (1846 - 1848) e a colonização do oeste da América, os soldados procuravam os cuidados necessários de dentistas civis ou dentistas itinerantes, pois não havia dentistas no local do combate. Médicos do Exército e administradores de hospitais (alguns com treinamento de preceptor em odontologia) eram as únicas fontes de atendimento odontológico de emergência. Os relatos da época indicam que a maioria dos médicos e administradores estavam mal preparados para prestar esse serviço. Em 31 de julho de 1860 a American Dental Association (ADA) realizou sua primeira convenção em Washington DC e adotou uma resolução para apoiar a nomeação de oficiais dentistas para o Exército e a Marinha (PASSO, 2011).

Conforme descrito no site da Diretoria de Saúde do Exército Brasileiro:

> No Brasil, a história da Diretoria de Saúde (D Sau) teve início com a transferência da Corte Portuguesa para o Brasil. O Príncipe Regente Dom João criou, pelo Decreto de 9 de fevereiro de 1808, a Repartição do Cirurgião-Mor, embrião da Diretoria de Saúde do Exército, nomeando à época, o Frei Custódio de Campos e Oliveira para exercer o cargo de Cirurgião-Mor dos Reais Exércitos e Armadas de Portugal e Brasil, sendo considerado, então, o primeiro Diretor de Saúde do Exército. Logo em

> seguida, já no Rio de Janeiro, nas instalações do Hospital Real Militar da Corte, atual Hospital Central do Exército, implantou a Escola Anatômica, Cirúrgica e Médica e, ali fez surgir, em 21 de maio de 1808, a Botica Real Militar, hoje, Laboratório Químico Farmacêutico do Exército, marco da indústria farmacêutica no Brasil. A partir de 1820 iniciou a construção de hospitais militares nas diversas Guarnições do País, objetivando o aprimoramento do apoio à tropa em âmbito nacional. Por isso, a história da medicina clínica, cirúrgica e sanitária, bem como a da odontologia, da farmácia e da veterinária, no Brasil, tem sua origem relacionada à Medicina Militar (BRASIL, 2021a).

O Sistema de Saúde do Exército, segundo o site do Ministério da Defesa:

> É responsável por prover assistência médico-hospitalar a militares e seus dependentes, seja em tempo de paz ou de guerra, também possui como encargos a seleção dos que vão compor o Corpo de Médicos, Odontólogos e Farmacêuticos; a manutenção do material de saúde e a medicina preventiva para seus beneficiários. É estruturado em 545 seções de Saúde instaladas em organizações militares da Força; 23 postos médicos de Guarnição; quatro policlínicas militares; 15 hospitais de Guarnição; 11 hospitais-gerais e ainda o Hospital Central do Exército. Ainda devem ser destacados a Escola de Saúde do Exército, encarregada da formação de pessoal de Saúde; o Instituto de Biologia do Exército, das pesquisas biológicas; e o Laboratório Químico Farmacêutico do Exército, da produção de medicamentos. A estrutura é complementada pelo Fundo de Saúde do Exército, que efetiva contratos e credenciamentos com organizações civis e profissionais autônomos da área de Saúde (BRASIL, 2021b).

3.2 HISTÓRICO DA PRÓTESE DENTÁRIA

Acredita-se que a primeira prótese dentária tenha sido construída no Egito por volta de 2500 a.C. O espécime foi encontrado por Herman Junkerr em 1927, em uma tumba egípcia de El Gizeh. A restauração consistia em um terceiro molar esquerdo com raízes reabsorvidas que estava ligado a um segundo molar esquerdo por um fio de ouro tecido ao redor das margens gengivais. Autores dos séculos XVI e XVII escreveram sobre dentes artificiais feitos de marfim, ouro, latão e madeira encontrados na boca das múmias. Isso dá evidências suficientes de que a forma mais simples de prótese retentiva estava sendo usada no tratamento das condições periodontais então existentes. Muito pouco progresso na odontologia protética foi registrado até o século XVIII e a época de Pierre Fauchard, "o fundador da odontologia moderna" e "o pai da prótese dentária moderna". Ele foi o primeiro a usar o que chamou de “encaixes”, que eram, na realidade, cavilhas ou pivôs aparafusados nas raízes dos dentes para reter próteses parciais fixas. No entanto, sua maior contribuição foi sua influência em tornar a odontologia uma profissão de alto padrão (JOHNSON, 1959).

Ao fabricar próteses convencionais de metalocerâmica (coroas, próteses dentárias fixas, prótese totais), a presença de uma estrutura metálica torna mais difícil imitar a estética natural, especialmente em áreas anteriores, onde o espaço é limitado e as demandas estéticas desafiadoras precisam ser satisfeitas (translucidez). As restaurações metalocerâmicas têm sido amplamente utilizadas em próteses fixas há mais de 50 anos. A qualidade estética e a longevidade funcional das restaurações MC podem variar, mas o desempenho clínico dessas restaurações é bastante previsível. Na busca por restaurações mais estéticas, as coroas de porcelana reforçada com alumina foram introduzidas em meados dos anos 60, mas tinham um alto índice de falhas. Nos últimos 15 anos, muitos sistemas livres de metal foram propostos assim como, alumina, cerâmica reforçada com dissilicato de lítio, zircônia estabilizada com ítrio (POGGIO, 2017).

Dois métodos, direto e indireto, podem ser usados para a restauração funcional e estética de dentes comprometidos. A abordagem direta é por meio de técnicas convencionais, nas quais o dentista insere um material restaurador, como amálgama ou resina composta, diretamente no dente. As obturações convencionais geralmente precisam de uma única consulta clínica, geralmente são mais simples de realizar do que o método indireto e têm boas características de sobrevivência. Restaurações indiretas (ou seja, coroas) são fabricadas com materiais como metal fundido ou cerâmica (porcelana). De acordo com sua indicação clássica, coroas únicas podem restaurar quantidades proporcionalmente maiores de dentina e esmalte ausentes do que outras abordagens. No entanto, a necessidade de impressões e trabalho de laboratório associado para concluir a restauração final pode aumentar consideravelmente os custos gerais (SEQUEIRA-BYRON, 2015).

Pouco havia sido descoberto a respeito das impressões nos primórdios da história da odontologia. Combinações de cera foram usadas como o material de impressão principal e gesso e outros materiais foram usados posteriormente (JOHNSON, 1959). Uma das primeiras impressões dentais conhecidas que resultou em moldes dentais foi feita pelo alemão Philip Pfaff em 1756. Desde então, os materiais de moldagem dentária progrediram a um ponto de precisão muito alta. Recentemente, a impressão “digital” surgiu, onde o material de impressão é substituído por uma câmera digital (CRADDOCK, 2011).

As tecnologias assistidas por computador mudaram continuamente os conceitos de tratamento odontológico desde sua introdução na década de 1980. Recentemente, o processamento digital foi implementado na prática odontológica diária. O processamento

digital inclui tomografia computadorizada de feixe cônico, software de planejamento tridimensional, digitalização de superfície intraoral, bem como tecnologia de Desenho Assistido por Computador e o Manufaturamento Assistido por Computador: o CAD/CAM. (JODA, 2015).

O desenho e o manufaturamento auxiliados por computador surgiram na década de 1960 para uso nas indústrias aeronáutica e automotiva, e foram aplicados pela primeira vez à odontologia por volta dos anos 70. Algumas das figuras mais importantes no desenvolvimento de CAD/CAM odontológico são os Drs. François Duret da França, Werner Mörmann da Suíça, Dianne Rekow dos Estados Unidos e Matts Andersson da Suécia. O Dr. Duret foi a primeira pessoa a desenvolver um dispositivo dentário CAD/CAM, fazendo coroas com base em uma impressão óptica do dente pilar e usando uma fresadora numericamente controlada já em 1971. Ele produziu a primeira restauração dentária CAD/CAM em 1983 e demonstrou seu sistema no congresso internacional da Associação Odontológica Francesa em novembro de 1985, criando uma restauração de coroa posterior para sua esposa em menos de uma hora. O Dr. Duret desenvolveu posteriormente o sistema Sopha. O Dr. Mörmann foi o desenvolvedor do primeiro sistema CAD/CAM comercial e junto com Dr. Marco Brandestini que era engenheiro elétrico, tiveram a ideia de usar a óptica para realizar escaneamento dentário. Em 1985, a equipe executou o primeiro teste, uma restauração indireta inlay, e usaram a combinação de seu escâner óptico e o dispositivo de fresagem. Eles chamaram o dispositivo de CEREC, um acrônimo para Reconstrução de Cerâmica assistida por Computador (DAVIDOWITZ, 2011).

O primeiro protótipo CAD/CAM dentário foi apresentado na conferência de Garanciere (França) em 1983 e a primeira coroa foi fresada publicamente e instalada em uma boca sem qualquer envolvimento de laboratório em 1985. Embora 1985 tenha sido um ano decisivo para a odontologia auxiliada por computador, ainda havia um longo caminho a percorrer. o sistema CAD/CAM usa um sistema de sondagem tridimensional, modelagem de superfície e exibição em tela e uma fresadora automática. As trocas e transformações de informações de um material para outro durante as quais a precisão pode ser perdida são, portanto, limitadas. Um método eletro-óptico é usado para obter a “impressão”, ou seja, a informação tridimensional necessária. Este método combina holografia e o efeito Moiré: a luz carrega informações volumétricas, que são capturadas pela câmera e alimentadas no computador e os dados resultantes são armazenados nesse computador (DURET, 1988).

Para ter certeza de que o escaneamento tridimensional rápido e a aquisição de dados de uma preparação dentária seriam possíveis, testaram a técnica de escaneamento ótico tridimensional considerada pelo Dr. Brandestini. A ideia era projetar uma grade de listras paralelas sob um ângulo de *parallax* sobre a preparação de acordo com o conhecido princípio de triangulação e adquirir o deslocamento dependente da profundidade das linhas com um sensor de área (isto é, um dispositivo de carga acoplada [CCD] chip de vídeo). Hoje, os chips de vídeo são produzidos em massa, mas naquela época, apenas a Fairchild Semiconductor, em Palo Alto, Califórnia (no famoso Vale do Silício), os fazia. Peças de alta tecnologia como essas estavam sujeitas ao controle de exportação dos EUA, porque também eram usadas para fins militares. Na primavera de 1983, empregamos o princípio de medição, fazendo uso de uma grade de medição de faixas pretas e brilhantes paralelas (cada uma com 250 µm de largura) no banco óptico e obtemos a primeira impressão óptica de uma cavidade. A integração do sistema óptico e eletrônico nas pequenas dimensões de uma câmera de boca exigia um grande esforço (MÖRMANN, 2006).

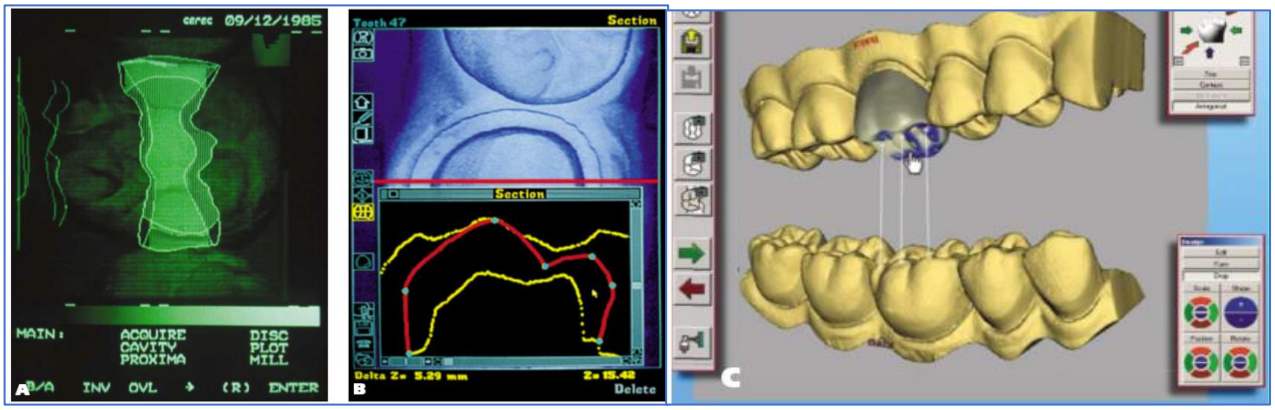

Figura 1. A evolução do software CEREC (Sirona Dental Systems GmbH, Bensheim, Alemanha). A. CEREC 1. B. CEREC 2. C. CEREC 3.
Fonte: Mörmann, 2006.

3.3 SISTEMAS DIGITAIS (CAD/CAM)

O sistema CAD-CAM inclui três partes, que correspondem às três etapas básicas do processo: Primeiro, um dispositivo é usado para inserir as formas dentárias existentes no sistema. Este dispositivo inclui uma fonte de laser (diodo) que, através do primeiro endoscópio, projeta luz na área desejada da imagem. Um segundo endoscópio, adjacente ao primeiro, permite que uma câmera tire fotos na boca. Essa câmera está conectada a um sistema que digitaliza as informações e correlaciona as diferentes visualizações. Em seguida,

o sistema CAD, incluindo todo o hardware e software necessários, permite ao operador criar um modelo eletrônico da impressão, exibi-lo na tela e usá-lo para projetar a prótese. O sistema CAD está vinculado a um articulador próprio, denominado Access Articulator, que fornece os dados relativos aos movimentos dinâmicos da mandíbula. O terceiro é o sistema CAM, que inclui uma máquina controlada numericamente com capacidade para quatro eixos. Esta máquina irá fresar automaticamente a peça protética (DURET, 1988).

Segundo Davidodowitz (2011) os sistemas CAD/CAM odontológicos em consultório consistem em um scanner portátil, um carrinho que abriga um computador junto com um monitor e uma fresadora. O escaneamento é obtido movendo a câmera primeiro sobre as superfícies oclusais, depois sobre as superfícies vestibulares e, finalmente, sobre as superfícies linguais. Um escaneamento adicional é feito das superfícies vestibulares em oclusão. A imagem do monitor, que aparece instantaneamente, pode ser girada e ampliada para garantir que todas as áreas foram digitalizadas corretamente e nenhuma falha na imagem apareça, permitindo ao dentista marcar onde a restauração deve começar e terminar com base nesta imagem. O software então gera uma proposta de restauração em comparações com os dentes adjacentes, que pode ser alterada ou ajustada conforme necessário. Após a aprovação do projeto de dente desenhado, o processo de fresagem pode começar. Geralmente dentre os blocos de materiais que podem ser usados para fabricação de restaurações protéticas, um bloco de cerâmica na cor correta é inserido na unidade de fresagem/moagem. Alternativamente, o dentista pode obter uma impressão digital e enviar os dados para um laboratório dentário que pode então projetar e fresar a restauração usando a tecnologia CAD/CAM de laboratório. Eles também podem usar a imagem digital para fabricar um modelo de resina dura com base nos dados e continuar a fabricar a restauração da maneira convencional.

A separação da câmara de moagem/fresagem da captura de imagem e do hardware de design levou a uma melhoria significativa na eficiência clínica, permitindo o desenho simultâneo de uma restauração enquanto fresava uma segunda. As Fresadoras mudaram de uma broca diamantada (menos preciso), que exigia mais ajuste clínico, para um sistema de 2 brocas (mais preciso) em 2006 com um diâmetro reduzido nas pontas permitindo um detalhamento interno e externo mais adequado da restauração de cerâmica (HODD, 2011).

A tecnologia CAD/CAM contribuiu para solucionar 3 desafios, sendo o primeiro garantir a resistência adequada da restauração protética, principalmente para os dentes

posteriores. O segundo desafio foi criar restaurações protéticas com aparência natural o mais similar possível ao dente natural. E, o terceiro desafio foi tornar a restauração dentária mais fácil, rápida e precisa. Em alguns casos, a tecnologia CAD / CAM fornece aos pacientes restaurações no mesmo dia (DAVIDOWITZ, 2011).

Segundo Hodd (2011) essa tecnologia CAD/CAM permitiria ao dentista concluir uma ou várias restaurações de cerâmica (inlays, onlays, laminados e coroas totais) na cadeira odontológica em uma única consulta. O sistema CEREC é o sistema original e mais pesquisado do mercado e tem sido utilizado no US Army Dental Command desde 2003.

3.4 TRABALHOS PROTÉTICOS E O CAD/CAM

Estruturas protéticas podem ser fabricadas de acordo com vários métodos e materiais, tais como fundição convencional com ligas nobres e ligas não-preciosas, fresamento de cópias (zircônia) e projeto por CAD/CAM, o que permite fabricação de estruturas de blocos sólidos de titânio (Ti), cobalto-cromo (Co-Cr) ou zircônia (ABDUO, 2014 e KARL, 2012).

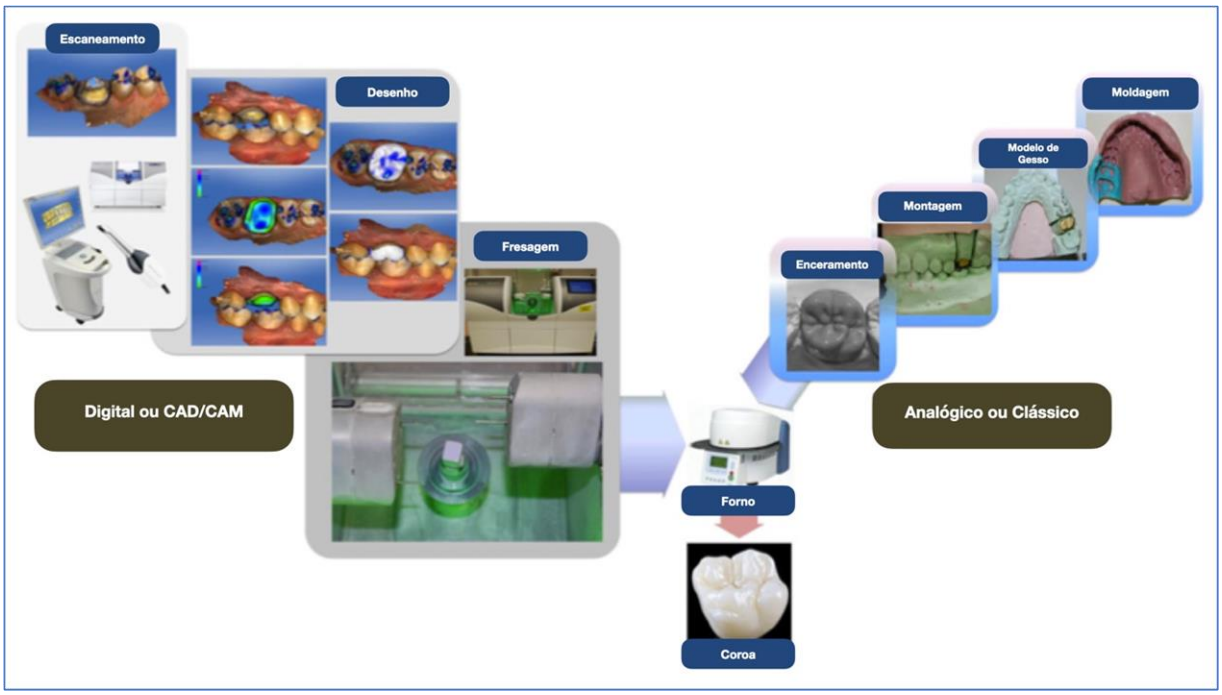

Figura 2. Representação do fluxo digital e fluxo analógico de confecção de uma coroa protética.
Fonte: Adaptado de DICKENS 2019.

A qualidade das restaurações digitais CAD/CAM as identifica como alternativas previsíveis aos métodos tradicionais de tratamento dentário. A eficiência do fluxo de trabalho digital e a qualidade das restaurações resultantes estão persuadindo um número

crescente de dentistas a adotar tecnologias CAD/CAM. A odontologia da Marinha adotou as tecnologias mencionadas e implantou esses sistemas em várias plataformas, incluindo navios. Os benefícios tangíveis podem incluir a redução do tempo de espera do paciente, melhora da produtividade clínica e um efeito positivo no status de prontidão odontológica para marinheiros e fuzileiros navais. Além disso, os militares podem se beneficiar da captura e transmissão eletrônicas de informações digitais, bem como dos recursos de design remoto (por exemplo, um técnico não precisa estar no local). Uma infraestrutura eletrônica segura também minimizaria o tempo e as despesas associadas ao envio pelo correio / remessa (DICKENS, 2019).

O sucesso clínico das restaurações protéticas a longo prazo depende de fatores como cimentação adequada, desenho da restauração, desenho da preparação e mais importante, o ajuste interno e marginal da restauração ao dente. Uma etapa importante no que diz respeito ao encaixe da restauração é o processo de fabricação. As coroas cerâmicas podem ser distorcidas durante este processo, o que pode afetar negativamente o ajuste e comprometer o sucesso da restauração. Do processo de digitalização ao projeto de restauração, o processo CAD/CAM provou ser preciso em circunstâncias ideais. A incorporação de um processo de fresamento otimizado com instrumentos de pequeno diâmetro pode resultar em níveis semelhantes de precisão e restaurações acabadas com maior estética e melhor longevidade (BOSCH, 2014).

De França et al. (2017) concluíram que quanto ao desajuste vertical e horizontal influenciado pela técnica de fabricação da estrutura metálica, as estruturas fabricadas com CAD/CAM exibiram menor desajuste vertical e menor variabilidade em comparação com estruturas confeccionadas pela técnica convencional, ou seja, fundição.

3.5 FLUXO DE TRABALHO DIGITAL

Portanto, pode-se resumir que o fluxo de trabalho digital agiliza o tratamento protético para atingir uma relação custo-benefício razoável e uma alta qualidade (JODA, 2014) e o fluxo de trabalho digital parece ser mais eficiente em termos de tempo do que o caminho de produção convencional estabelecido para coroas fixas implantadas com suporte. Tanto o tempo da cadeira clínica quanto as etapas de fabricação do laboratório podem ser reduzidas de forma eficaz com o processo digital de digitalização intraoral mais a tecnologia CAD/CAM (JODA, 2015).

Dependendo do sistema, o clínico tem duas opções de escaneamento intraoral para desenvolver a restauração final: (1) escaneamento pré-operatório, que fornece a incorporação do contorno anatômico e planos oclusais existentes na restauração final; e, (2) digitalização pós-operatória da preparação apenas com o projeto CAD a partir de pontos de dados selecionados na imagem adquirida, e que pode ser combinado com uma biblioteca interna de projetos anatômicos de dente contidos na base de dados do computador. O paciente recebe uma preparação padrão do dente pilar de acordo com a Tabela 1 conforme os critérios clínicos. As margens do preparo podem ser expostas por uma técnica de fio retrator. Uma vez que a margem foi exposta, o operador manobra o controle para permitir que a ponta do scanner deslize sobre o dente em várias direções, dependendo do protocolo sequencial do fabricante para capturar as imagens. Após o escaneamento do dente preparado ser concluído, os antagonistas do arco oposto são escaneados exatamente da mesma maneira. As informações para o desenvolvimento de uma restauração CAD / CAM também podem ser adquiridas extraoralmente a partir da impressão final ou do molde de trabalho. Além disso, alguns scanners podem registrar uma superfície refletiva brilhante, como um abutment de titânio, enquanto outros tipos requerem um pó opaco. A transferência da imagem do dente para a fabricação final da restauração pode ser dividida em quatro métodos, conforme ilustrado na Tabela 2, em que o Método 1 envolve a digitalização dos dentes e implantes sem nenhum modelo, o Método 2 envolve escaneamento dos dentes mais a fabricação de modelos digitais, o Método 3 envolve uma impressão física mais escaneamento e o Método 4 envolve uma impressão física mais escaneamento de seus modelos de gesso (ALGHAZZAWI, 2016).

Tabela 1 - Diretrizes de preparação dentária para restauração gerada por CAD / CAM.		
Critério	**Recomendação**	**Razões**
1. Redução incisal / oclusal	Depende do tipo de materiale[a] e do projeto de restauração[b] (varia de 0,5 mm a 1,5 mm).	Uma preparação insuficiente resultará na fratura da restauração
2. Redução axial	Depende do tipo de materiale[a] e do projeto de restauração[b] (varia de 0,5 mm a 1,5 mm)	Uma preparação insuficiente resultará na fratura da restauração
3. Ângulo de convergência total	Deve estar entre 4˚ e 6˚	**Paredes axiais paralelas** irão confundir a maioria dos scanners e podem impedir o escaneamento preciso da preparação
4. Morfologia do ângulo da linha interna	Deve ser arredondado	**Os ângulos agudos** na superfície ocluso-axial devem ser evitados porque a broca de fresamento, que tem um diâmetro específico, removerá o material excessivo na tentativa de reproduzir a configuração do projeto detalhado e um ângulo de linha afiado, causando assim uma restauração fresada que pode resultar em áreas estruturalmente comprometidas e restauração inadequada..
5. Morfologia da margem gengival	Deve ser um ombro arredondado ou um chanfro profundo	**O ângulo interno de 90˚ (ângulo interno agudo)** é contra-indicado pelo mesmo motivo mencionado anteriormente na razão do critétio 4. **Bordas em lâmina de faca** não são aceitáveis porque não permitem áreas adequadas para o acúmulo de porcelana ou espessura suficiente da margem da restauração de cerâmica fresada.

Fonte: Adaptado de Alghazzawi, 2016

Tabela 2. Métodos para escanear moldes físicos, impressões físicas e dentes intraoralmente.					
	Impressão Digital		**Impressão Física**		
	Método 1	**Método 2**	**Método 3**		**Método 4**
Tipo de Impressão	Digitalização dos dentes e implantes usando unidade de aquisição de imagem e, em seguida, enviar o arquivo STL para um laboratório ou centro de produção terceirizado	Digitalização dos dentes e implantes usando unidade de aquisição de imagem e, em seguida, enviar o arquivo STL para um laboratório ou centro de produção terceirizado	Digitalização dos moldes de arco completo, incluindo dentes, usando apenas scanner de laboratório		Impressão de dentes e implantes
Tipo de Registro Interoclusal	Registro virtual que é usado no articulador virtual	Registro físico que é usado no articulador físico	Registro físico que é utilizado o articulador virtual	Registro físico que é usado no articulador físico	Registro físico que é usado no articulador físico.
Tipo de modelo de gesso de trabalho	Modelos Virtuais	Moldes de poliuretano usando fresagem ou impressão 3D	Modelos Virtuais	Moldes de poliuretano usando fresagem ou impressão 3D	Moldes de gesso usando mistura a vácuo
Montagem dos modelos e transferência para o scanner de laboratório	Montagem virtual com articulador virtual	Montagem dos modelos no articulador físico e escaneado no laboratório.	Montagem virtual com articulador virtual	Montagem dos modelos no articulador físico e escaneado no laboratório.	Montagem dos modelos no articulador físico e escaneado no laboratório. Ou Escaneamento dos modelos articulados sem articulador e as imagens inseridas no Articulador Virtual.
Indicações	Restaurações totais	Restaurações totais e copings / estruturas	Restaurações totais	Restaurações totais e copings / estruturas	Restaurações totais e copings / estruturas.

Fonte: Adaptado de Alghazzawi, 2016

Softwares específicos para a odontologia com diferentes fabricantes, permitem realizar vários projetos/desenhos, como estruturas de copings e próteses parciais fixas, coroas anatômicas completas, inlays, onlays, laminados, *table-tops* e laminados sem preparos, provisórios e pônticos, enceramento diagnóstico incluindo modelos físicos, pinos e núcleos, telescópios, abutments personalizados com guias de posicionamento, barras (infra-estruturas), planejamento de implantes com guias cirúrgicas. Nesses sistemas, várias morfologias dentais estão disponíveis em suas próprias bibliotecas digitais internas, entretanto essas formas gerais de morfologia geralmente são de formas básicas. Porque cada paciente é único e cada dente tem suas próprias características morfológicas que são únicas para o sistema do paciente, é recomendado usar o banco de dados da morfologia dentária biogenérica para identificar e imitar a morfologia oclusal individual de um paciente. (ALGHAZZAWI, 2016).

O processo de fabricação digital é a última fase do processo CAD/CAM odontológico. Envolve o desenvolvimento de uma restauração de um modelo CAD em uma parte física que passa por processamento, acabamento e polimento antes de ser inserida na boca do paciente [40]. Os dois métodos principais usados para fabricar essas restaurações podem ser subtrativos (moagem e retificação) ou manufatura aditiva (Protótipo Rápido, RP ou impressão 3D). A tecnologia de fresamento/usinagem é um tipo de fabricação de restauração que utiliza a tecnologia de fabricação por subtração de grandes blocos sólidos. A tecnologia com a qual os dentistas e técnicos estão familiarizados é a usinagem controlada numericamente por computador (CNC), que se baseia em processos nos quais máquinas-ferramentas elétricas são utilizadas com uma ferramenta de corte afiada para cortar mecanicamente o material para obter a geometria desejada com todas as etapas controladas por um programa de computador (VAN NOORT, 2012).

3.6 VANTAGENS E DESVANTAGENS DO SISTEMA CAD/CAM

Esta revisão de literatura mostra algumas vantagens de se utilizar estruturas fresadas por CAD CAM às confeccionadas de forma convencional, fundidas com técnica de cera perdida (ALMASRI, 2011). A estrutura fresada com CAD/CAM apresenta melhor adaptação e passividade (ABDUO, 2014).

Os sistemas de escaneamento digital eliminam vários passos no atendimento do dentista em consultório. A seleção de moldeiras e a preparação dos materiais de moldagem,

desinfecção de moldagens e envio para o laboratório de prótese dentária. O laboratório que possui o sistema CAD/CAM e recebe do dentista as imagens digitais, consegue reduzir o tempo de trabalho, pois não precisa vazar gesso nas moldagens, nem colocar pinos e análogos no modelo, recortar e delimitar troqueis nos modelos. Como benefícios adicionais temos o conforto para o paciente, a facilidade de explicar o caso e assim uma maior aceitação dos pacientes aos tratamentos. Os escaneamentos digitais podem ser armazenados em dispositivos de *backup*, enquanto os modelos em gesso, devem ser armazenados fisicamente, o que requer um espaço adicional nos consultórios (POLIDO, 2010).

Do ponto de vista do paciente, as impressões digitais eliminam o engasgo com o material de moldagem e o paciente também vê o dentista como sendo mais moderno, uma percepção que muitas vezes é compartilhada com os amigos e colegas do paciente. O dentista e a equipe também se beneficiam por terem que gastar menos tempo na limpeza após a consulta de moldagem, ou seja, nenhuma esterilização de moldes nem limpeza de pistolas de moldagem e seringas, além de eliminar materiais elastoméricos é mais ecologicamente correto, elimina zonas de contaminação cruzada (BIRNBAUM, 2010).

Wittneben *et al*., em 2009 numa revisão sistemática achou que resultados das fresadoras de consultório parecem ser tão bons quanto os das fresadoras de laboratório. Na revisão sistemática de 16 artigos que compreendiam 1957 restaurações não encontrou diferenças significativas nas taxas de sobrevida em 5 anos entre as restaurações CEREC em consultório (90,2% a 93,8%) e as restaurações laboratoriais Celay (82,1%).

A qualidade das restaurações CAD/CAM é extremamente alta porque as medidas e a fabricação são muito precisas. Henkel em 2007 num estudo de 117 elementos, cada paciente teve duas restaurações protéticas (coroas) fabricadas, uma de maneira convencional e outra de maneira digital. A coroa convencional foi feita com base em impressões físicas usando moldeiras padrão e material de impressão e a outra foi feita com base em impressões digitais. Sem saber qual era qual, o dentista escolheu 68% das vezes como a coroa mais bem executada a realizada com base na impressão eletrônica.

Ainda assim, os sistemas CAD/CAM têm desvantagens. O custo inicial do equipamento e do software é alto, e o profissional precisa gastar tempo e dinheiro em treinamento. Os dentistas sem um volume grande e suficiente de restaurações terão dificuldade em fazer seu investimento valer a pena (MÖRMANN, 1989).

Outra desvantagem é que assim como nas moldagens convencionais, ao fazer uma varredura óptica, o dentista precisa obter um registro preciso do dente que precisa de restauração. A varredura precisa enfatizar o término do preparo e duplicar com precisão os dentes adjacentes e a oclusão. A digitalização requer o mesmo tipo de manejo de tecidos moles, retração, controle de umidade e hemostasia que é tão importante para impressões convencionais (DAVIDOVITZ, 2011).

A utilização de CAD/CAM na Marinha apresenta vários fatores que podem limitar a utilização generalizada de tais tecnologias. Em primeiro lugar, muitos dentistas não estão familiarizados com as plataformas CAD/CAM existentes e devem superar as curvas de aprendizado íngremes para incorporar o fluxo de trabalho digital na prática. Em segundo lugar, a implantação de sistemas CAD/CAM em clínicas pequenas com uma população limitada de pacientes pode não ser financeiramente favorável quanto aos custos de manutenção do sistema. Terceiro, tais restaurações não são adequadas para todas as aplicações clínicas (por exemplo, próteses de longo alcance em áreas de alta tensão). Esses fatores atenuantes podem ajudar a explicar a porcentagem limitada de restaurações CAD/CAM colocadas em instalações de tratamento da Marinha. Apesar das condições anteriores, é provável que o número de restaurações CAD/CAM aumente pelas seguintes razões: (1) incorporação de tecnologias CAD/CAM nos currículos escolares de odontologia, (2) avanço dos sistemas CAD/CAM equipados com interfaces de usuário em evolução, (3) maior colocação da tecnologia CAD/CAM nas clínicas da Marinha e (4) treinamento de uma proporção maior de fornecedores da Marinha em tecnologia CAD/CAM digital (DICKENS 2019).

4. CONCLUSÃO

Com base nos resultados apontados pela presente pesquisa foi possível concluir que o uso do sistema CAD/CAM é uma realidade cada vez mais próxima dos cirurgiões-dentistas, inclusive no meio militar, e apresenta vantagens e desvantagens na sua utilização. Como vantagens podemos citar a padronização e maior agilidade no processo de confecção das próteses dentárias, melhor adaptação da restauração protética, assim como a diminuição do tempo de consulta clínica. As principais desvantagens são o custo de aquisição e manutenção dos Sistemas CAD/CAM, a curva de aprendizado para utilização desses sistemas, e a falta de profissionais capacitados para operar esse sistema. Portanto, mais

estudos são necessários sobre as características específicas do sistema CAD/CAM para sua utilização nas Organizações Militares de Saúde, como por exemplo a logística de aquisição dos sistemas e dos insumos, a manutenção dos aparelhos e o treinamento dos profissionais envolvidos.

5. REFERÊNCIAS

ALGHAZZAWI T. F. Advancements in CAD/CAM technology: Options for practical implementation. **J Prosthodont Res**. 2016 Apr;60(2):72-84. doi: 10.1016/j.jpor.2016.01.003. Epub 2016 Feb 28. PMID: 26935333.

ABDUO, J. Fit of CAD/CAM implant frameworks: a comprehensive review. **J Oral Implantol**. 2014 Dec;40(6):758-66.

ALMASRI, R. et al. Volumetric Misfit in CAD/CAM and Cast Implant Frameworks: A University Laboratory Study**. J Prosthodont**. 2011 Jun;20(4):267-74.

BIRNBAUM N. The revolution in dental impressioning. **Inside Dentistry**. 2010;6(7). Disponível em: https://www.aegisdentalnetwork.com/id/2010/08/the-revolution-in-digital-impressioning Acesso em 19 de jul. de 2021.

BOSCH G. et al. A 3-dimensional accuracy analysis of chairside CAD/CAM milling processes. **J Prosthet Dent**. 2014 Dec;112(6):1425-31. doi: 10.1016/j.prosdent.2014.05.012. Epub 2014 Jul 1. PMID: 24993373.

BRASIL. Ministério da Defesa. Exército Brasileiro - Diretoria de Saúde: A SAÚDE DA NOSSA FORÇA. [S.d.] Disponível em: http://www.dsau.eb.mil.br/index.php/historico Acesso em: 19 de jul. de 2021a.

BRASIL. Ministério da Defesa. Exército Brasileiro – Braço Forte, Mão Amiga. [S.d.] Disponível em: http://www.eb.mil.br/saude1 Acesso em: 19 de jul. de 2021b.

CRADDOCK, M. R. et al. IS THE US ARMY DENTAL CORPS READY FOR THE DIGITAL IMPRESSION? In: U.S. Army Medical Center of Excellence, 2011 Disponível em: http://www.cs.amedd.army.mil/dasqaDocuments.aspx?type=1. Acesso em 19 de julho de 2021.

DAVIDOWITZ G. The use of CAD/CAM in dentistry. **Dent Clin North Am**. 2011 Jul;55(3):559-70, ix. doi: 10.1016/j.cden.2011.02.011. PMID: 21726690.

DE FRANÇA, D. G. et al. Precision Fit of Screw-Retained Implant-Supported Fixed Dental Prostheses Fabricated by CAD/CAM, Copy-Milling, and Conventional Methods**. Int J Oral Maxillofac Implants**. 2017 May/June;32(3):507–513.

DICKENS N. et al. Longitudinal Analysis of CAD/CAM Restoration Incorporation Rates into Navy Dentistry. **Mil Med**. 2019 May 1;184(5-6):e365-e372. doi: 10.1093/milmed/usy260. PMID: 30371810.

DURET F. CAD-CAM in Dentistry**. J Am Dent Assoc**. Vol. 117, November 1988: 715-720.

HENKEL G. L. A comparison of fixed prostheses generated from conventional vs digitally scanned dental impressions**. Compend Contin Educ Dent**. 2007 Aug;28(8):422-4, 426-8, 430-1. PMID: 18578100.

HODD, J. A. CAD/CAM dentistry for today's on-the-go military**. US Army Med Dep J**. 2011 Jan-Mar:26-37. PMID: 21409758.

JODA, T. et al. Digital vs. conventional implant prosthetic workflows: a cost/time analysis. **Clin Oral Implants Res.** 2014 Dec;26(12):1430-5. doi: 10.1111/clr.12476. Epub 2014 Sep 2. PMID: 25179680.

JODA, T. et al. Time-Efficiency Analysis Comparing Digital and Conventional Workflows for Implant Crowns: A Prospective Clinical Crossover Trial. **Int J Oral Maxillofac Implants**. 2015 Sep-Oct;30(5):1047-53. doi: 10.11607/jomi.3963. PMID: 26394340.

JOHNSON W.W. The history of prosthetic dentistry**. J Prosthet Dent**, 9 (1959), 841-846

KARL, M. et al. Passivity of fit of CAD/CAM and copy-milled frameworks, veneered frameworks, and anatomi- cally contoured, zirconia ceramic, implant-supported fixed prostheses. **J Prosthet Dent.** 2012;107:232–238.

MÖRMANN W. H. et al. Chairside computer-aided direct ceramic inlays. **Quintessence Int.** 1989 May;20(5):329-39. PMID: 2756089.

MÖRMANN W. H. The evolution of the CEREC system**. J Am Dent Assoc**. 2006 Sep;137 Suppl:7S-13S. doi: 10.14219/jada.archive.2006.0398. PMID: 16950932.

PASSO, S. A. et al. Highlights in the history of Army dentistry. **US Army Med Dep J**. 2011 Jan-Mar:8-25. PMID: 21409757.

POGGIO C. E. et al. Metal-free materials for fixed prosthodontic restorations**. Cochrane Database Syst Rev**. 2017 Dec 20;12(12):CD009606. doi: 10.1002/14651858.CD009606.pub2. PMID: 29261853; PMCID: PMC6486204.

POLIDO W. D. Moldagens digitais e manuseio de modelos digitais: o futuro da Odontologia. **Dental Press J Orthod 2010**, Disponível em https://www.scielo.br/j/dpjo/a/8Z3hmRhRyCtyLjjn7GBnYmD/?format=pdf Acesso em 19 de julho de 2021.

SEQUEIRA-BYRON P. et al. Single crowns versus conventional fillings for the restoration of root-filled teeth. **Cochrane Database Syst Rev**. 2015 Sep 25;2015(9):CD009109. doi: 10.1002/14651858.CD009109.pub3. PMID: 26403154; PMCID: PMC7111426.

TORDIGLIONE, L. et al. The Prosthetic Workflow in the Digital Era. **Int J Dent.** 2016;2016:9823025. doi: 10.1155/2016/9823025. Epub 2016 Oct 18. PMID: 27829834; PMCID: PMC5088314.

WITTNEBEN J. G. et al. A systematic review of the clinical performance of CAD/CAM single-tooth restorations. **Int J Prosthodont**. 2009 Sep-Oct;22(5):466-71. PMID: 20095195.

VAN NOORT R. The future of dental devices is digital. **Dent Mater**. 2012 Jan;28(1):3-12. doi: 10.1016/j.dental.2011.10.014