



**MINISTÉRIO DA DEFESA  
EXÉRCITO BRASILEIRO  
ESCOLA DE SAÚDE DO EXÉRCITO  
(Es Apl Sv Sau Ex / 1910)**

Cap Alu **ALEX TEIXEIRA GONÇALVES**

**ESTRESSE DA ATIVIDADE MILITAR E SUA INFLUÊNCIA NAS CONDIÇÕES  
DIGESTÓRIAS**

**RIO DE JANEIRO  
2021**

Cap Alu **ALEX** TEIXEIRA GONÇALVES

**ESTRESSE DA ATIVIDADE MILITAR E SUA INFLUÊNCIA NAS CONDIÇÕES  
DIGESTÓRIAS**

Trabalho de Conclusão de Curso apresentado à  
Escola de Saúde do Exército, como requisito  
parcial para aprovação no Curso de  
Aperfeiçoamento de Oficiais Médicos.

Orientador(a): TC **Leonardo** Ferreira Barbosa da  
Silva

**RIO DE JANEIRO  
2021**

CATALOGAÇÃO NA FONTE  
ESCOLA DE SAÚDE DO EXÉRCITO/BIBLIOTECA OSWALDO CRUZ

G635e      Gonçalves, Alex Teixeira.  
              Estresse da atividade militar e sua influência nas condições  
              digestórias / Alex Teixeira Gonçalves. – 2021.  
              36 f.  
              Orientador: TC Leonardo Ferreira Barbosa da Silva.  
              Trabalho de Conclusão de Curso (especialização) – Escola de  
              Saúde do Exército, Programa de Pós-Graduação em Aplicações  
              Complementares às Ciências Militares, 2021.  
              Referências: f. 35-36.

1. DISPEPSIA. 2. ESTRESSE MILITAR. 3. ESOFAGO DE  
BARRETT. I. LEONARDO FERREIRA BARBOSA DA SILVA. II.  
ESCOLA DE SAÚDE DO EXÉRCITO. III. ESTRESSE DA  
ATIVIDADE MILITAR E SUA INFLUÊNCIA NAS CONDIÇÕES  
DIGESTÓRIAS.

CDD 158.72

Autorizo, apenas para fins acadêmicos e científicos, a reprodução total ou parcial deste trabalho.

---

Cap Alu **ALEX TEIXEIRA GONÇALVES**

# **ESTRESSE DA ATIVIDADE MILITAR E SUA INFLUÊNCIA NAS CONDIÇÕES DIGESTÓRIAS**

Trabalho de Conclusão de Curso apresentado à Escola de Saúde do Exército, como requisito parcial para aprovação no Curso de Aperfeiçoamento de Oficiais Médicos.

Orientador(a): TC **Leonardo** Ferreira Barbosa da Silva

Aprovada em 21 de outubro de 2021.

## **COMISSÃO DE AVALIAÇÃO**

---

LEONARDO FERREIRA BARBOSA DA SILVA  
Orientador

---

OTÁVIO AUGUSTO B. SOARES  
Avaliador

---

FERNANDA V. C. ORLANDINI  
Avaliadora

***A minha amada mãe, pelo  
incentivo e amor em todos os  
meus projetos de vida!***

## AGRADECIMENTOS

*Desejo expressar a minha profunda gratidão a toda equipe do Serviço de Endoscopia do Hospital Central do Exército (HCE), que contribuíram direta ou indiretamente na elaboração deste trabalho e que foram absolutamente fundamentais para o desenvolvimento do mesmo.*

## RESUMO

O esôfago de Barrett é uma patologia que vem ganhando uma maior importância nas últimas décadas pelo fato do crescimento do número de casos no mundo como um todo e por se tratar de doença que pode evoluir para o adenocarcinoma de esôfago. Possui uma imensa dificuldade no seu rastreamento em decorrência de se saber que a doença do refluxo gastroesofágico é um fator predisponente para o desenvolvimento da doença e que ainda hoje inúmeros pacientes encontram-se assintomáticos não buscando atendimento médico. Possui inúmeros fatores de risco associados, destacando-se a doença do refluxo e o estresse da vida diária. Além disto, é importante salientar a dificuldade do diagnóstico endoscópico e histopatológico de forma correta, observando-se grande discordância entre os resultados encontrados. Com o grande avanço na qualidade de imagem dos endoscópios mais modernos consegue-se identificar áreas suspeitas com mais facilidade e com isso realizar biópsias mais direcionadas, aumentando a possibilidade de um resultado histopatológico positivo. O acompanhamento dos casos diagnosticados de esôfago de Barrett dependem basicamente do grau de displasia encontrado no estudo histopatológico que deve ser confirmado por dois patologistas com experiência em patologias do trato gastrointestinal. Com o avanço da endoscopia nas últimas décadas, o tratamento desta patologia mudou drasticamente. Anteriormente, utilizava-se a esofagectomia na grande maioria dos casos, com uma morbimortalidade elevadíssima. Atualmente, com o advento das ressecções endoscópicas e a terapia de ablação por radiofrequência houve um grande ganho na qualidade de vida para os doentes e diminuição importante na morbimortalidade. Ainda temos hoje uma doença com um alto número de casos em todo o mundo, difícil de se diagnosticar e acompanhar, mas que nos últimos anos apresentou grandes avanços na sua terapia endoscópica, trazendo qualidade e sobrevida para os pacientes acometidos.

**Palavras-chave:** Esôfago de Barrett. Doença do Refluxo Gastroesofágico. Estresse. Adenocarcinoma de Esôfago. Displasia. Ressecção Endoscópica. Terapia de Ablação.

## ABSTRACT

Barrett's esophagus is a pathology that has been gaining more importance in recent decades due to the growth in the number of cases in the world as a whole and because it is a disease that can evolve into esophageal adenocarcinoma. It has an immense difficulty in its screening due to the knowledge that gastroesophageal reflux disease is a predisposing factor for the development of the disease and that even today countless patients are asymptomatic not seeking medical attention. It has numerous associated risk factors, highlighting reflux disease and the stress of daily life. In addition, it is important to highlight the difficulty of the endoscopic and histopathological diagnoses in a correct way, observing a great disagreement between the results found. With the great advance in the image quality of the most modern endoscopes, it is possible to identify suspicious areas more easily and, with this, perform more targeted biopsies, increasing the possibility of a positive histopathological result. The monitoring of diagnosed cases of Barrett's esophagus basically depends on the degree of dysplasia found in the histopathological study that must be confirmed by two pathologists with experience in pathologies of the gastrointestinal tract. The treatment of this pathology with the advancement of endoscopy in recent decades has changed dramatically. Previously, esophagectomy was used in the vast majority of cases, with extremely high morbidity and mortality. Currently, with the advent of endoscopic resections and radiofrequency ablation therapy, there has been a great gain in quality of life for patients and important the decrease in morbidity and mortality. Today, we still have a disease with a high number of cases worldwide, which is difficult to diagnose and monitor, but which in recent years has made great advances in its endoscopic therapy, bringing quality and survival to the affected patients.

**Keywords:** Esophagus Barrett. Gastroesophageal Reflux Disease. Stress. Esophagus Adenocarcinoma. Dysplasia. Endoscopic Resection. Ablation Therapy.



## LISTA DE ILUSTRAÇÕES

Figura 1 — Classificação de Praga

Figura 2 — Esôfago de Barrett após cromoscopia digital e magnificação de imagem

Figura 3 — Sistema de classificação do epitélio de Barrett por NBI

Figura 4 — Cytosponge

## LISTA DE TABELAS

Tabela 1 — Incidência de adenocarcinoma em pacientes com Esôfago de Barrett

Tabela 2 — Algoritmo para graduação de displasia no Esôfago de Barrett

Tabela 3 — Seguimento endoscópico para o Esôfago de Barrett por diferentes associações

## LISTA DE ABREVIATURAS

|      |                                   |
|------|-----------------------------------|
| ADE  | adenocarcinoma de esôfago         |
| DAG  | displasia de alto grau            |
| DBG  | displasia de baixo grau           |
| DRGE | doença do refluxo gastroesofágico |
| EB   | esôfago de Barrett                |
| EDA  | endoscopia digestiva alta         |
| EMR  | ressecção endoscópica da mucosa   |
| JGE  | junção gastroesofágica            |
| RFA  | terapia por radiofrequência       |

## SUMÁRIO

|          |  |           |
|----------|--|-----------|
| <b>1</b> | <b>INTRODUÇÃO</b> .....                                | <b>1</b>  |
| <b>2</b> | <b>METODOLOGIA</b> .....                               | <b>3</b>  |
| <b>3</b> | <b>EPIDEMIOLOGIA</b> .....                             | <b>3</b>  |
| <b>4</b> | <b>CRITÉRIOS DE DIAGNÓSTICO</b> .....                  | <b>6</b>  |
| 4.1      | AVALIAÇÃO HISTOPATOLÓGICA.....                         | 10        |
| <b>5</b> | <b>RASTREIO POPULACIONAL POSSUI VALIDADE?</b> .....    | <b>14</b> |
| <b>6</b> | <b>VIGILÂNCIA ENDOSCÓPICA DE ESOFAGO BARRETT</b> ..... | <b>16</b> |
| <b>7</b> | <b>TRATAMENTO</b> .....                                | <b>18</b> |
| <b>8</b> | <b>CONCLUSÃO</b> .....                                 | <b>21</b> |
|          | <b>REFERÊNCIAS</b> .....                               | <b>3</b>  |

# ESTRESSE DA ATIVIDADE MILITAR E SUA INFLUÊNCIA NAS CONDIÇÕES DIGESTÓRIAS

ALEX TEIXEIRA GONÇALVES  
LEONARDO FERREIRA BARBOSA DA SILVA

## 1. INTRODUÇÃO

O presente trabalho terá como objetivo apresentar as doenças do sistema digestivo mais comuns e sua correlação com as atividades laborais e o estresse da vida militar. Tendo em vista a grande quantidade de doenças digestivas que são agravadas pelo estresse, procuramos dar ênfase nos quadros de dispepsia funcional, doença do refluxo gastroesofágico e principalmente no Esôfago de Barrett por se tratar de doença com caráter mais agressivo e com potencial risco de evolução para neoplasia. A dispepsia funcional é definida como uma desordem gástrica caracterizada pela presença de um ou mais sintomas como por exemplo, dor epigástrica, plenitude pós prandial, saciedade precoce, pirose em região retroesternal. Para a caracterização como quadro de dispepsia funcional é imprescindível a ausência de anormalidades estruturais ou irregularidades metabólicas e bioquímicas que justifiquem a sintomatologia. Estes sintomas de forma isolada ou em conjunto devem estar presentes nos últimos 3 meses e terem sido iniciados 6 meses antes. O Esôfago de Barrett (EB) é uma patologia pré maligna do esôfago na qual ocorre uma substituição do epitélio escamoso estratificado normal pelo epitélio colunar com presença de metaplasia intestinal (ZHANG, 2013; THOGULUVA CHANDRASEKAR V *et al.*, 2016). Essa transformação ocorre após um longo período de agressão da mucosa esofágica pelo refluxo gastrointestinal (DRGE) e vem ganhando maior destaque no mundo ocidental pelo importante aumento do número de casos de adenocarcinoma esofágico (ADE) nas últimas décadas, tornando-se a quinta causa de morte relacionado com o câncer em nível mundial (SOSTRES *et al*, 2013; ARTIFON *et al*, 2015). A maioria dos pacientes acometidos pelo EB encontra-se assintomática, sendo assim, não buscando atendimento médico e fazendo com que atualmente a patologia seja

subdiagnosticada e tornando-se difícil traçar um perfil epidemiológico da doença (CAMERON, 1997; THOGULUVA CHANDRASEKAR V *et al*, 2016). Tendo em vista que o desenvolvimento da patologia não ocorre de forma abrupta, e sim, de forma lenta e gradual, seguindo uma cascata de eventos, torna-se fundamental a detecção precoce, nos primeiros eventos da cascata, para fornecer uma boa qualidade de vida e prognóstico favorável para os pacientes acometidos pelo adenocarcinoma de esôfago (GODA, K *et al.*, 2018). Vale ressaltar que o diagnóstico dessa patologia ainda é de difícil realização apesar dos avanços tecnológicos obtidos nos últimos anos, com equipamentos cada vez mais modernos e com uma qualidade de imagem infinitamente superior quando comparados aos equipamentos mais antigos. Para dificultar o estadiamento e acompanhamento do quadro, existe ainda grande variação inter observador quando se diz respeito ao diagnóstico endoscópico e histopatológico, sendo de suma importância a avaliação de patologistas especialistas no trato gastrointestinal, tendo em vista o acompanhamento da doença ser realizado pelo grau de displasia da amostra coletada (FERNANDEZ, N *et al*, 2015).

No contexto da atividade militar, por estarem envolvidos em atividades de alta periculosidade, atividades estressantes, é possível prever que esses profissionais se tornam vulneráveis a episódios frequentes de síndrome de burnout no nosso cotidiano (MAGALHÃES, *et al*;2013). A síndrome de Burnout assume uma concepção multidimensional, cuja manifestação se caracteriza por esgotamento emocional, redução da realização pessoal no trabalho e despersonalização do profissional. O Burnout acomete profissionais que mantêm uma relação direta e constante com outras pessoas, como professores, médicos, enfermeiros, psicólogos, assistentes sociais, policiais, militares, etc.

Esses sintomas devem ser entendidos como uma resposta ao estresse laboral que aparece quando falham as estratégias funcionais de enfrentamento. Quando esse enfrentamento de uma certa forma falha, poderá ocorrer consequências nocivas para o indivíduo, em forma de enfermidades e com alterações psicossomáticas (alterações cardiorrespiratórias, gastrite, úlcera, náuseas).

Muitos desses pacientes apresentam agravos da saúde, evoluindo para quadros crônicos de dispepsia funcional, refluxo gastroesofágico e consequentemente podendo evoluir para o Esôfago de Barrett. Com isso ocorre uma

importante incremento nos gastos de saúde relacionados ao acompanhamento desses profissionais.

## 2. METODOLOGIA

Para selecionar os artigos foram utilizados os bancos de dados: Scielo.br, banco de dados de teses e dissertações CAPES, Medline, Pubmed e portal periódicos CAPES, onde utilizou-se as palavras de busca isoladas: dispepsia, militares, Esôfago de Barrett, estresse e busca combinada de 2 ou três palavras: estresse em militares, síndrome dispéptica, dispepsia em militares, Esôfago de Barrett em militares, displasia epitelial no Barrett. Os trabalhos que não apresentavam as palavras chaves foram excluídos, assim como, os que não se enquadravam nos anos pré-selecionados, de 1990 a 2019. O critério de exclusão também se aplica para os artigos que após leitura que não se referiam ao objetivo principal da presente pesquisa. Foram ainda utilizados sites de referência do exército brasileiro, livro texto de gastroenterologia atualizado e anais de congresso internacional.

## 3. EPIDEMIOLOGIA

Como já citado anteriormente o EB é uma condição pré maligna associada ao contínuo refluxo gastroesofágico e se define, como a substituição do epitélio escamoso pelo epitélio colunar em esôfago distal, cujas biópsias confirmem a presença de metaplasia intestinal. Possui grande importância pelo fato da DRGE se tratar de uma doença com alta prevalência em nosso meio e muitas das vezes não recebendo a atenção necessária (QUMSEYA, B *et al*, 2019).

A relevância clínica do EB é justificada pelo aumento da incidência do adenocarcinoma de esôfago nas últimas décadas. Esse aumento tem sido estimado em aproximadamente 600% nas últimas 3 a 4 décadas (PRASAD G *et al*, 2019).

Como a DRGE se trata de doença com elevado número de casos em nosso meio, foram considerados alguns critérios e estabelecidos como grupo de alto risco.

Esse grupo de alto risco é constituído por homens brancos, idade acima dos 50 anos e portadores crônicos de DRGE. Outros fatores de risco estão também associados a presença de EB, como por exemplo: IMC elevado, presença de hérnia de hiato, esofagite, etnia branca, tabagismo, hábitos alimentares (ALCANTARA DA SILVA P, *et al.*, 2015).

A DRGE no Brasil apresenta características semelhantes às dos países ocidentais, com prevalência na população geral entre 20-30%. Porém, dentro do Brasil a distribuição da DRGE apresenta grande variação entre os estados brasileiros. Isto se dá pela forte miscigenação da população brasileira, observando-se nas regiões Sul e Sudeste, características étnicas que se assemelham aos caucasianos europeus e norte-americanos, enquanto que, na região Nordeste, a população exibe maior quantidade de afrodescendentes e com menor incidência da patologia, associado muito provavelmente pelos hábitos de vida e alimentares adotados por esse grupo (SHAHEEN, N. J *et al.*, 2000; ALCÂNTARA DA SILVA *et al.*, 2015).

Recentemente, foram publicados três estudos de seguimento do EB baseados nos registros nacionais de câncer, dando uma aproximação completa sobre a incidência de ADE. A inclusão dos coortes de EB baseou-se nos registros histopatológicos nacionais, enquanto a inclusão no terceiro estudo foi baseada nos registros endoscópicos (Tabela 1).

O primeiro e maior estudo consistiu de 42.207 pacientes inscritos em um registro histopatológico na Holanda, entre 1991 e 2006, com um diagnóstico inicial de EB com metaplasia intestinal e que incluiu os pacientes sem displasia ou, no máximo, displasia de baixo grau (DBG). Quando se analisou o risco de câncer para todos os pacientes com EB, independentemente de ter sido feito algum seguimento, o risco de ADE foi para 0,14%, com 0,19% em homens e 0,08% em mulheres (ARTIFON *et al.*, 2015).

O segundo estudo incluiu 11.028 pacientes EB com metaplasia intestinal, com ou sem DBG, inscritos no registro patológico dinamarquês desde 1992 até 2009. Após a eliminação de todos os casos ADE ocorridos no primeiro ano depois do diagnóstico inicial do EB, os autores encontraram um risco de ADE anual de 0,12% para toda a coorte, 0,15% para os homens e 0,05% para as mulheres (ARTIFON *et al.*, 2015).



O último estudo foi a terceira atualização do registro de EB da Irlanda do Norte entre 1993 e 2005. A coorte inclui 8.522 pacientes com EB, com ou sem metaplasia intestinal, seguidos até o final de 2008. Foi encontrado um risco anual de câncer de 0,13% para coorte inteira; 0,17% para os homens e 0,08% para as mulheres (ARTIFON *et al.*, 2015).

O achado de riscos anuais semelhantes de 0,12-0,14% oferece suporte para que estes estudos relatem dados precisos de incidência. Como resultado, estes estudos têm sido estabelecidos novos padrões para avaliar o risco de de ADE em EB (ARTIFON *et al.*, 2015).

Tabela 1- Incidência de ADE em pacientes com EB

| Autor                    | n      | Incidência de ADE (n) | Seguimento pessoas/ano | Incidência de ADE (% por ano) | IC 95%    |
|--------------------------|--------|-----------------------|------------------------|-------------------------------|-----------|
| de Jonge <sup>3</sup>    |        |                       |                        |                               |           |
| Todos                    | 42.207 | 337                   | 234.821                | 0,14                          | 0,12-0,16 |
| Homem                    | 25.890 | 259                   | 136.316                | 0,19                          | 0,17-0,21 |
| Mulher                   | 16.317 | 78                    | 97.505                 | 0,08                          | 0,07-0,1  |
| Hvid-Jensen <sup>6</sup> |        |                       |                        |                               |           |
| Todos                    | 11.028 | 66                    | 56.782                 | 0,12                          | 0,09-0,15 |
| Homem                    | 7.366  | 56                    | 37.771                 | 0,15                          | 0,11-0,19 |
| Mulher                   | 3.662  | 10                    | 19.011                 | 0,05                          | 0,03-0,1  |
| Bhut <sup>4</sup>        |        |                       |                        |                               |           |
| Todos                    | 8.522  | 79                    | 59.784                 | 0,13                          | 0,1-0,16  |
| Homem                    | 4.936  | 19                    | 34.493                 | 0,17                          | 0,13-0,22 |
| Mulher                   | 3.586  | 60                    | 25.272                 | 0,08                          | 0,05-0,12 |

Fonte: Endoscopia digestiva oncológica, 2015.

#### 4. CRITÉRIOS DE DIAGNÓSTICO

Através da endoscopia digestiva é possível avaliar as características macroscópicas do EB. A substituição da mucosa escamosa (mais espessa, que garante uma maior distância entre os capilares e a superfície) para uma mucosa colunar (menor espessura e capilares mais superficiais) pode ser observada no exame de endoscopia pela coloração rosa salmão típica do EB e o aspecto aveludado da nova mucosa (DOMINGOS, 2011; SOSTRES, C *et al.*, 2013).

Na endoscopia, dois pontos de referência são de extrema importância: a junção gastroesofágica (JGE) e a junção escamocolunar. A primeira pode ser identificada pelo ponto mais proximal das pregas gástricas (MARU, 2009; ODZE, 2010), enquanto a segunda caracteriza-se pela união do epitélio escamoso pálido e brilhante encontra o epitélio colunar, vermelho e aveludado e forma uma linha não uniforme na porção distal esofágica (SHEPHERD, 2003; SHARMA *et al.*, 2006; SHAHEEN; RICHTER, 2009).

A definição de junção gastroesofágica para a Sociedade Japonesa se dá de forma diferente daquela usada no ocidente. No ocidente esse marco é determinado pelo fim das pregas longitudinais gástricas, mais bem avaliado com a desinsuflação do órgão, enquanto que na Sociedade Japonesa é dado pelo término dos vasos em paliçada, resultando em diferença na interpretação da metaplasia colunar (FANG *et al.*, 2018).

Para o diagnóstico do EB são necessários dois componentes. O primeiro componente se trata da metaplasia colunar medindo pelo menos 1,0 cm e localizada acima das pregas gástricas (ponto de transição anatômico da junção esofagogástrica). Já o segundo componente é obtido através de biópsias da área de metaplasia colunar evidenciando a presença de células calciformes e caracterizando a metaplasia intestinal. Este segundo critério tem gerado alguma confusão e tem sido considerado opcional em algumas sociedades como a British Society of Gastroenterology. Guidelines recentes da American College of Gastroenterology tem, entretanto, requisitado a metaplasia intestinal vista na histologia, dado que estudos de coorte tem demonstrado um baixo risco substancial de progressão para adenocarcinoma de esôfago na ausência de metaplasia intestinal (PRASAD G *et al.*, 2019).

A correlação entre os dados endoscópicos e histopatológicos apresentam grande variabilidade. Wang et al, em 2511 casos de suspeita de EB à endoscopia, encontraram que o diagnóstico foi confirmado por exame histopatológico em 1215 (48,4%). Quando os casos foram examinados por sexo, o masculino mostrou maior percentual de confirmação que o feminino (53,6% vs 34,4%).

No espectro de alterações histopatológicas do EB podemos identificar três tipos de epitélio: a) epitélio gástrico fúndico com células parietais e principais; b) epitélio do tipo cárdia composto por células secretoras de muco, e; c) epitélio do tipo intestinal que contém células caliciformes. Desses epitélios apenas a metaplasia intestinal tem demonstrado predisposição a displasia (RODRIGUES, 2004; SOSTRES C *et al.*, 2013).

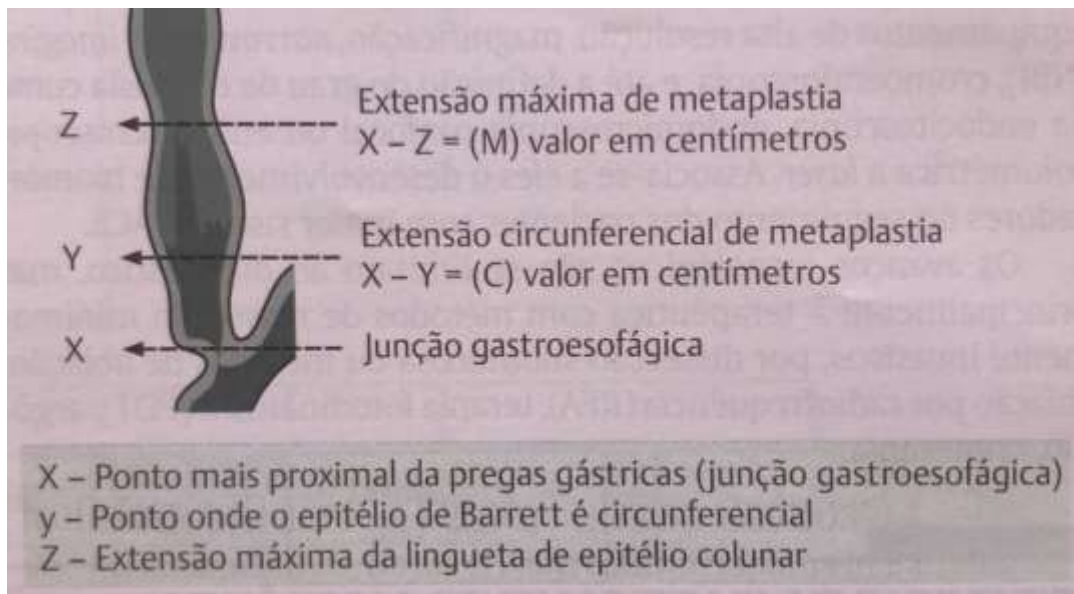
Em relação ao tamanho do epitélio colunar do esôfago distal podemos classificar o EB em subtipos. É designado EB curto quando o epitélio colunar é restrito aos 3 cm distais do esôfago tubular, e EB clássico, ou de segmento longo, quando a mucosa glandular ocupa mais de 3 cm em direção cranial no esôfago tubular. Portanto, no EB a junção escamocolunar encontra-se acima da junção esofagogástrica em extensões variáveis. A presença de hérnia de hiato que acompanha com frequência o EB pode ser um fator dificultador na caracterização do mesmo, por ser mais complexo a identificação da junção esofagogástrica (THOGULUVA CHANDRASEKAR, V *et al.*, 2016).

Com a possibilidade de se aumentar a identificação de áreas suspeitas na mucosa e assim aumentar a eficácia das biópsias, recomenda-se por alguns autores as técnicas de cromoendoscopia convencional e digital. Na cromoendoscopia convencional dois tipos de corantes disponíveis são utilizados nesse rastreamento: Vitais (absorvidos pelas células com metaplasia – azul de metileno) e de contraste (realça a superfície do epitélio – índigo carmim e ácido acético). Importante salientar a necessidade prévia da remoção de muco e resíduos antes da cromoscopia para um bom resultado, demandando tempo, mas que na grande maioria dos casos é efetivo com o uso de N-acetilcisteína (FANG *et al.*, 2018).

A magnificação associada à cromoscopia óptica (NBI – Narrow Band Imaging) ou digital (FICE – FUJI Intelligent Chromo Endoscopy) se soma a cromoendoscopia convencional na determinação das áreas de risco. Em comparação com a luz branca melhoram índices de detecção de displasia reduzindo o número de biópsias e o tempo dispensado para cromoscopia convencional (FANG *et al.*, 2018).

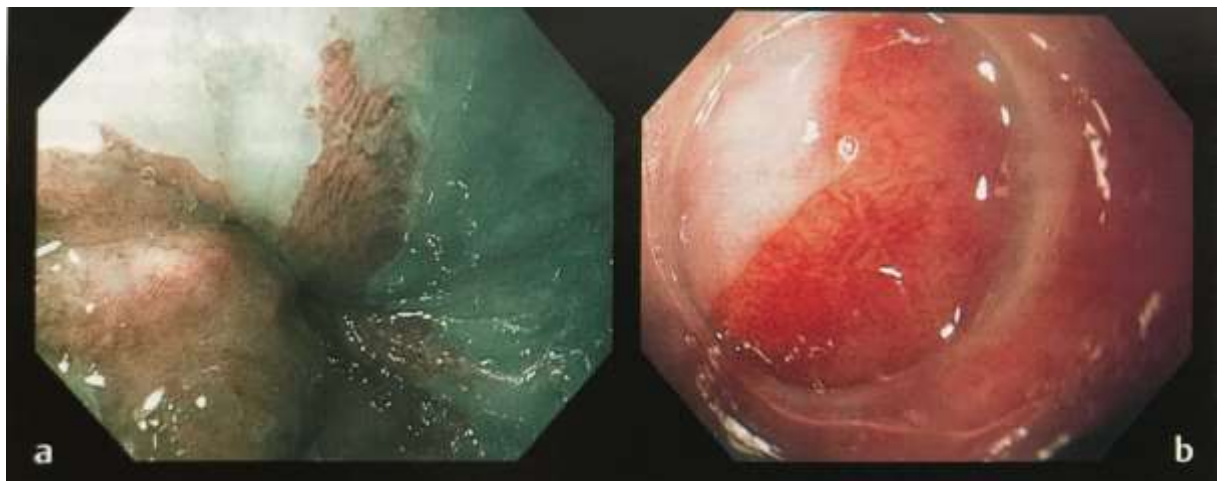No sentido de uniformizar e classificar a extensão do EB, Sharma e outros (2006), desenvolveram o Sistema de Classificação de Praga (Figura 1). Nesse sistema permite-se classificar o EB em relação a extensão máxima do epitélio colunar, sendo a forma circunferencial representado pela letra C e a longitudinal máxima pela letra M (PRASAD G *et al.*, 2019).

Figura 1 – Classificação de Praga.



Fonte: Tratado ilustrado de endoscopia digestiva, 2018.

Figura 2 – EB após cromoscopia digital e magnificação de imagem.



(a) Epitélio colunar em esôfago distal vista com endoscópio de alta resolução e Narrow Band Imaging (NBI). (b) Mesma área em magnificação de 75 vezes, evidenciando aspecto viloso.

Fonte: Tratado ilustrado de endoscopia digestiva, 2018.

Existe ainda uma classificação que avalia o padrão da microvasculatura capilar da mucosa associando endoscopia à magnificação e NBI (classificação segundo o padrão de loops capilares intrapapilares - IPCLs). O método identifica malignidade através de alterações desses loops como alongamento, tortuosidade, calibre e formato e nos fornece informações sobre diferenciação da neoplasia intraepitelial bem como profundidade de acometimento (Quadro 1). A sensibilidade e especificidade do IPCL tipo V 1-2 para invasão da mucosa e lâmina própria em ADE é de 89,5% e 79,6%, respectivamente. Enquanto que a especificidade da identificação IPCL tipo Vn para invasões da submucosa chega a 98% (THOGULUVA CHANDRASEKAR V *et al.*, 2016; FANG *et al.*, 2018).

Figura 3 – Sistema de classificação do Epitélio de Barrett por NBI.

| Classificação morfológica  | Classificação |
|--|---------------|
| Padrão da mucosa   |               |
| <ul style="list-style-type: none"> <li>▪ Circular, regulares, arredondado, padrão tubular ou viliforme (formato de giros cerebrais)</li> </ul>       | Regular       |
| <ul style="list-style-type: none"> <li>▪ Padrão ausente, irregular</li> </ul>  | Irregular     |
| Padrão vascular  |               |
| <ul style="list-style-type: none"> <li>▪ Vasos situados regularmente ao longo ou entre as pregas da mucosa e ramificados de forma regular</li> </ul> | Regular       |
| <ul style="list-style-type: none"> <li>▪ Vasos distribuídos de forma difusa ou focal, não seguindo padrão de arquitetura normal da mucosa</li> </ul> | Irregular     |

Fonte: Sharma P *et al.*, 2016.

Existem ainda outros métodos de estudo, porém, em razão do custo, sem trazer vantagens sobre as modalidades já difundidas, necessitam de melhor avaliação.

#### **4.1 AVALIAÇÃO HISTOPATOLÓGICA**

Apesar de controvérsias em sua patogenia, o EB parece surgir de um processo que se inicia na "colunarização" mucosa (1º passo) e posterior "intestinalização" (2º passo), com aumento gradual da extensão da mucosa colunar metaplásica. A região do esôfago distal entre o ligamento freno-esofágico e a junção esofagogástrica foi descrita por Hayward como o cárdia. Foi demonstrado que, no estado normal, essa região deveria ser revestida por epitélio escamoso, como o restante do esôfago proximal, e que a transição para o estômago se daria de forma abrupta, para uma mucosa oxíntica (VOLKWEIS; GURSKI, 2008).

Com a exposição contínua do esôfago ao refluxo patológico pode ocasionar a extensão proximal da mucosa cárdica. Quanto maior seu comprimento, maior a chance desse epitélio apresentar diferenciação do tipo intestinal, com a presença de células caliciformes, caracterizando o EB. Essa mucosa que fica exposta ao refluxo ácido, supostamente apresenta uma maior resistência, conseqüentemente diminuindo a atividade inflamatória. A metaplasia intestinal ocorre principalmente na área mais proximal da mucosa colunar, próximo da transição escamocolunar, com progressão distal variável. Esse fato pode ser explicado pelo ambiente menos ácido dessa região (ph entre três e cinco), pela maior neutralização da saliva e pela distância da junção esofagogástrica, levando a um ph que favorece a intestinalização. O período entre a formação do epitélio colunar simples e sua posterior diferenciação intestinal tem sido relatado como de 5 a 10 anos, em média (RODRIGUES, 2004; VOLKWEIS; GURSKI, 2008).

A progressão do EB para o ADE decorre de uma série de eventos genéticos e epigenéticos que se manifestam fenotipicamente em uma sequência: metaplasia, displasia epitelial de baixo grau, displasia de alto grau e adenocarcinoma.

Displasia significa a presença de epitélio neoplásico restrito à membrana basal, sendo, portanto, uma lesão pré-maligna e que também pode ser chamada de neoplasia intraepitelial. Encontra-se entre o espectro que vai desde alterações regenerativas não neoplásicas (atipias indefinidas para displasia) até neoplasia com invasão da lâmina própria (carcinoma). Seu diagnóstico compreende aspectos arquiteturais e citológicos. Identificam-se proliferação e distorção glandular.

Alterações citológicas incluem variação de tamanho e forma nuclear, aumento nuclear e nucleolar e da relação núcleo/citoplasma, hipercromatismo e aumento das mitoses anormais (VOLKWEIS; GURSKI, 2008)

A metaplasia intestinal pode estar presente tanto no esôfago, devido ao refluxo crônico quanto no estômago, por ação da *Helicobacter pylori*. Sendo que no segundo local, o potencial de malignidade é menor (TIRADO, 2009).

A metaplasia intestinal segundo Jass (1980), é classificada em tipos I, II. O tipo I, também denominada metaplasia intestinal completa apresenta criptas retas e regulares, as quais são revestidas por células colunares absortivas maduras com bordas em escova não secretoras de muco, por células caliciformes secretoras de sialomucinas e por células de Paneth na base das criptas.

O tipo II, ou metaplasia intestinal incompleta, apresenta criptas irregulares com células caliciformes produtoras de sialomucinas e se subdivide em IIA e IIB. No tipo IIA, além das células caliciformes, há células produtoras de mucinas neutras e raras células de Paneth. Ao contrário, no tipo IIB, existem células colunares secretoras de sulfomucinas (JASS, 1980).

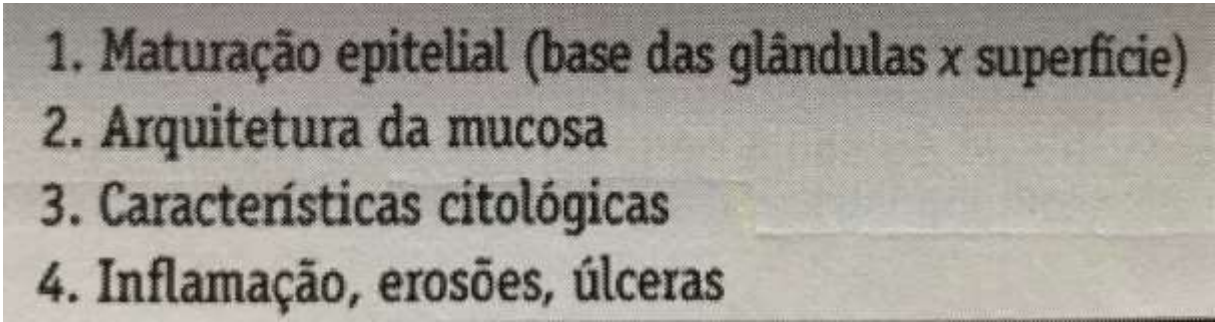
Como o aspecto histológico do epitélio intestinal metaplásico do EB é similar ao da metaplasia intestinal encontrada na mucosa gástrica ou na cárdia, estudos utilizando métodos imunohistoquímicos investigaram a possibilidade de um fenótipo diferencial. Ormsby et al, estudaram a expressão das citoceratinas 7 e 20 em peças cirúrgicas com EB longo e compararam com peças de estômago apresentando metaplasia intestinal na mucosa do antro. Todos os casos de EB longo apresentaram imunorreatividade superficial e profunda para CK7 e coloração superficial para CK20. Em contraste, os casos de metaplasia intestinal da mucosa gástrica não apresentaram imunorreatividade para CK7 e exibiram coloração superficial e profunda para CK20 nas áreas de metaplasia intestinal completa. A seguir, os pesquisadores investigaram se a expressão diferencial das citoceratinas 7 e 20 útil para distinguir o epitélio intestinal metaplásico do EB da metaplasia intestinal da cárdia. Observaram que o fenótipo da metaplasia intestinal da cárdia era similar ao da mucosa gástrica e distinto do padrão CK7/CK20 expresso no epitélio intestinal metaplásico do EB. Entretanto Glickman et al não encontraram

diferenças entre casos de EB curto e metaplasia intestinal da cárdia quanto à expressão das citoceratinas 7 e 20 (RODRIGUES, 2004; MARU, 2009).

Após a identificação na biópsia de células características do BE, é importante determinar se há ou não a presença de displasia ou neoplasia. A displasia é o atributo que orienta a conduta clínica nos pacientes com BE, constituindo a expressão mais inicial do fenótipo neoplásico em nível morfológico. Estudos de carcinogênese demonstram que a displasia é a etapa que precede o aparecimento da neoplasia em nível macroscópico. Corresponde, histologicamente, à neoplasia em localização intraepitelial. Caracteriza-se por atipias celulares confinadas ao epitélio, sem invasão da membrana basal. A graduação da displasia no BE é similar à proposta por Riedel para as doenças inflamatórias intestinais. Os graus utilizados são: displasia de baixo grau, displasia de alto grau e indefinido para displasia (RODRIGUES, 2004).

O algoritmo proposto por Montgomery et al permite distinguir alterações epiteliais indefinidas para displasia das alterações que correspondem à displasia de baixo grau ou de alto grau (Tabela 2).

Tabela 2 – Algoritmo para graduação da displasia no esôfago de Barrett.

- 
1. Maturação epitelial (base das glândulas x superfície)
  2. Arquitetura da mucosa
  3. Características citológicas
  4. Inflamação, erosões, úlceras

Fonte: adaptado de MONTGOMERY, E. Pathology Reviews, v.7,n.1,p.35-42, 2002.

No EB sem displasia, a arquitetura da mucosa e a maturação epitelial estão preservadas. A polaridade dos núcleos está mantida. Os nucléolos, se presentes, devem ser pequenos. As células da superfície devem apresentar maturação quando



comparadas com as células das porções profundas da mucosa. Pode haver perda da produção de mucinas nas células superficiais (RODRIGUES, 2004; GODA, K *et al.*, 2018).

No EB indefinido para displasia não se tem certeza de que as alterações morfológicas são displásicas. As células das porções profundas da biópsia apresentam atipias sugestivas de displasia, mas ocorre maturação na superfície da mucosa (RODRIGUES, 2004).

Na displasia de baixo grau (DBG), as células apresentam núcleos de tamanho aumentado (alargados e alongados), hipercromáticos, confinados à metade basal do citoplasma celular, com contornos irregulares; aumento da razão núcleo/citoplasma e manutenção da polaridade nuclear. Além disso, há uma diminuição no número de células calciformes e da mucina no ápice celular, leve aglomeração glandular e outras anormalidades discretas como atrofia, dilatação e ramificações (LOPES *et al.*, 2004; BELLIZZI; ODZE, 2010).

A displasia de alto grau (DAG), por outro lado, possui características de alto grau de alterações citológicas e/ou arquitetônicas. Apresenta células com perda da polaridade nuclear, ausência de uma relação entre os núcleos consistente, nucléolos múltiplos e mais hipercromáticos, e figuras mitóticas atípicas na superfície. As glândulas apresentam sua arquitetura distorcida de forma marcante, ramificações de criptas, arranjos cribiformes e superfície mucosa viliforme (MONTGOMERY *et al.*, 2001; LOPES *et al.*, 2004; MARU, 2009; BELLIZZI; ODZE, 2010).

A diferenciação entre DAG e adenocarcinoma constitui uma tarefa complicada e de extrema importância no estudo do EB. Algumas características morfológicas que quando presentes são favoráveis ao carcinoma intramucoso sobre a DAG. São elas: 1) proliferação glandular confluyente com arranjo consecutivo se expandindo e substituindo a lâmina própria; 2) glândulas altamente displásicas aleatoriamente dispostas em lâmina própria ou muscular mucosa; 3) infiltração de uma única célula ou glândulas incompletas em uma biópsia não ulcerada e bem orientada; 4) necrose no lúmen glandular; 5) ulceração e estroma desmoplásico verdadeiro, indicando fortemente a invasão da submucosa; 6) maturação reversa (MARU, 2009).

## 5. RASTREIO POPULACIONAL POSSUI VALIDADE?

A vigilância endoscópica trabalha com o propósito de identificar as lesões pré cancerosas em uma etapa inicial e intervir com intenção curativa. Quando o diagnóstico é realizado com o ADE já instalado em uma forma avançada a taxa de sobrevida é muito baixa, totalizando 13% ao longo de 5 anos (THOGULUVA CHANDRASEKAR V *et al.*, 2016).

Guidelines das sociedades correntes sugerem considerar screening de EB em pacientes com doença do refluxo crônica e outros fatores de risco como sexo masculino, idade superior a 50 anos, obesidade central, tabagismo e história familiar de EB ou ADE. Entretanto, existe muitas limitações e fraquezas nessa abordagem, com progresso recente em outras modalidades (PRASAD G *et al.*, 2019).

Uma das situações que impedem uma ideal aplicação do mapeamento é o fato de uma proporção significativa dos pacientes com EB não apresentarem sintomas de refluxo. Em estudos populacionais sobre a prevalência do EB, 45% dos pacientes identificados com EB não relataram sintomas de refluxo gastroesofágico. Sendo assim, é provável que a DRGE sintomática, como critério de seleção para o mapeamento endoscópico, exclua metade da população com EB (ARTIFON *et al.*, 2015).

São vários os fatores que impedem um rastreamento populacional adequado. Qualquer programa de rastreamento (screening) em busca de EB exigiria uma estrutura logística sofisticada e recursos econômicos vultuosos para resultados discutíveis. Mesmo quando aplicados a grupos selecionados, essas objeções são válidas. As restrições a esse tipo de programa começam pelos altos números de pacientes potencialmente envolvidos. A DRGE tem alta prevalência nas populações ocidentais (12 a 20%), e também no Brasil (FANG *et al.*, 2018).

Uma outra questão a ser indagada é a idade preconizada para se iniciar o programa de mapeamento do EB. É notório que a quantidade de EB será maior em populações mais velhas, porém em razão do longo período entre o início do EB e a evolução para ADE, a maioria dos indivíduos de idade avançada com EB não desenvolverá ADE. Portanto, avaliando esse tempo cronológico de evolução da doença, o mapeamento aos 40 anos provavelmente identificaria uma maior proporção de pacientes EB que, em última instância, desenvolverão ADE (ARTIFON *et al.*, 2015).

Atualmente, a endoscopia sob sedação venosa ainda é a técnica mais usada para o screening do EB. Porém, métodos menos invasivos, como a endoscopia transnasal sem sedação e a cápsula endoscópica, foram comparadas à endoscopia digestiva alta convencional, e os resultados confirmaram a pouca sustentabilidade na busca pelo EB, mesmo em populações selecionadas (FANG *et al.*, 2018).

Existem métodos alternativos que estão sendo avaliados e testados para serem introduzidos de forma mais contínua no mapeamento. Métodos de rastreamento populacionais não endoscópicos que visam coletar material para exame histológico – cytosponge (Medtronic, New Haven, Conn). Realizado através de uma esponja que permanece numa cápsula com gelatina solúvel, sendo facilmente administrada por via oral (Figura 2). O material é coletado para citologia do esôfago, com sensibilidade de 73 a 90% para identificação de esôfago de Barrett quando associado à imuno-histoquímica e biomarcadores. Porém ainda não existe validação do método (FANG *et al.*, 2018).

Figura 4 – Cytosponge



Fonte: Tratado de Endoscopia Digestiva, 2018

Foi demonstrado que o mapeamento baseado no Cytosponge em homens de 50 anos de idade com sintomas de DRGE, seguido pelo tratamento de pacientes

com displasia ou câncer intramucoso, é rentável e reduziria a mortalidade por ADE em comparação com nenhum mapeamento. É necessária a futura validação do teste de Cytosponge nas diferentes comunidades para avaliar seu possível papel no mapeamento do EB. No entanto, o exame ideal baseia-se no uso de biomarcadores séricos, que estão em desenvolvimento, e que podem estar disponíveis no futuro (ARTIFON *et al.*, 2015).

Compostos orgânicos exalados tem também sido usados para detecção EB em estudos pilotos, com moderada sensibilidade e especificidade (PRASAD G *et al.*, 2019).

## **6. VIGILÂNCIA ENDOSCÓPICA ESÓFAGO DE BARRETT**

Como dito anteriormente, o objetivo do seguimento endoscópico no EB é detectar predominantemente displasia/ADE precocemente, possibilitando um prognóstico mais favorável aos pacientes. Vários guidelines de sociedades recomendam biópsias endoscópicas da mucosa com Barrett nos quatro quadrantes a cada 1-2 cm, dependendo da presença previamente conhecida de displasia (Protocolo de Seattle), e adicionalmente biópsias das lesões visíveis separadamente (PRASAD G *et al.*, 2019).

O tratamento clínico exerce papel fundamental para reduzir a inflamação produzida pela DRGE. Essa inflamação quando não combatida de forma ideal pode produzir dúvidas ao patologista, pois se torna difícil distinguir a displasia das mudanças regenerativas. Desta forma a presença de esofagite erosiva se torna uma contraindicação para realização de biópsias. No primeiro momento da endoscopia o esôfago deve ser examinado com luz branca de alta resolução localizando previamente a junção escamocolunar, junção esofagástrica e a presença de hérnia de hiato. Não se recomenda o uso de técnicas como a cromoendoscopia ou cromoendoscopia virtual (por exemplo, NBI e FICE) de rotina embora podem ser úteis, sobretudo a cromoendoscopia eletrônica, para guiar a realização de biópsias em pacientes com displasia conhecida e os que possuem irregularidades da mucosa, as quais tem demonstrado estarem associadas com displasia e ser um fator de risco para desenvolvimento de ADE (SOSTRES C *et al.*, 2013).

O protocolo de Seattle que consiste em amostras específicas das lesões visíveis por endoscopia seguido por biópsias aletórias dos quatro quadrantes a cada 1-2cm, começando pelas pregas gástricas proximais para parte mais alta da união escamocolunar. Mesmo adotando este protocolo de forma correta só é possível tomar amostras de 6% da área de EB. Porém, alguns estudos evidenciaram que este protocolo rigoroso não vem sendo seguido por completo na maioria dos casos, especialmente nos pacientes com maior risco de displasia, levando a taxas baixas de detecção. Ademais, é difícil aderir este protocolo em pacientes com EB de segmento curto (THOGULUVA CHANDRASEKAR V, *et al.*, 2016).

Antes de iniciarmos este processo de vigilância endoscópica, devemos levar em consideração vários fatores, como a idade, as comorbidades, a compreensão do paciente sobre as limitações da vigilância endoscópica e a vontade do mesmo em aderir ao programa de vigilância (ARTIFON *et al.*, 2015).

A avaliação histológica das amostras de biópsia é o que fundamenta o intervalo de vigilância da maioria das sociedades, mas, geralmente, não são considerados outros fatores, tais como a idade, o sexo e o comprimento do segmento do EB (ARTIFON *et al.*, 2015).

Pode-se afirmar que a maioria dos pacientes portadores de EB, mesmos os incluídos em programas de vigilância, morrem de outras causas e não do câncer de esôfago. Além disso, existe um grande número de adenocarcinomas do esôfago que não mostra evidência de EB: levanta-se a hipótese que tenha origem em segmentos curtos ou ultracurtos (FANG *et al.*, 2018).

O colégio Americano de Gastroenterologia preconiza para os pacientes com EB sem displasia a vigilância endoscópica a intervalos de 3 anos (ARTIFON *et al.*, 2015).

Quando se tem o diagnóstico de DBG, recomenda-se realizar o tratamento do refluxo com doses efetivas de inibidor de bomba de prótons, pois considera-se que esse tipo de displasia é regenerativo ao estímulo agressivo do refluxo. Não há neoplasia estabelecida. Posteriormente ao tratamento, repete-se a endoscopia com 6 meses, e caso não haja mais displasia, segue-se o protocolo padrão de vigilância para o EB. Tratar a DRGE de forma clínica ou cirúrgica é fundamental.

Em casos de displasia de alto grau, recomenda-se repetir a endoscopia e ter avaliação de pelo menos dois patologistas com experiência em patologias do trato

gastrointestinal. Caso confirmada a displasia de alto grau, o paciente deve ser tratado como portador de ADE de esôfago.

A Sociedade Francesa de Endoscopia correlaciona o intervalo de vigilância para pacientes sem displasia de acordo com a extensão do segmento de EB; nos pacientes com EB de segmento curto (menor que 3 cm), a endoscopia de vigilância deve ser feita a cada 5 anos; naqueles com uma extensão de segmento de 3-6 cm, a cada 3 anos; e naqueles com segmento de mais de 6 cm, a cada 2 anos (ARTIFON *et al.*, 2015).

Tabela 3 – Seguimento endoscópico para o EB por diferentes associações.

|     | ACG  | ASGE   | AGA  | BSG  | SFEG  |
|-----|--|--|--|--|---|
| EB  | Dois endoscópios no primeiro ano, depois a cada 3 anos | Sem seguimento ou a cada 3 a 5 anos              | A cada 3 a 5 anos                                | < 3 cm: a cada 3-5 anos<br>> 3 cm: a cada 2-3 anos | < 3 cm: a cada 5 anos<br>3-6 cm: a cada 3 anos<br>> 6 cm: a cada 2 anos |
| DBG | A cada 6 meses durante um ano, depois anualmente       | A cada 6 meses durante um ano, depois anualmente | A cada 6 a 12 meses                              | Repetir aos 3 meses, depois a cada 6 meses         | Repetir e, depois, a cada 6 meses durante um ano, após anualmente       |
| DAG | A cada 3 meses, considerando terapia endoscópica       | A cada 3 meses, considerando terapia endoscópica | A cada 3 meses, considerando terapia endoscópica | Terapia endoscópica ou cirurgia                    | Repetir endoscopia e, se confirmado, terapia endoscópica ou cirurgia    |

Fonte: Endoscopia Digestiva Oncológica, 2015

## 7. TRATAMENTO

Como a doença se comporta através de uma cascata de eventos que vão se desenvolvendo com o passar dos anos, seu tratamento deve ser multifatorial, sendo que a DRGE ocupa papel central. Portanto, tratar de forma eficaz, independentemente de apresentarem sintomatologia para refluxo, é recomendado por alguns estudos que mostram a redução de progressão do EB para neoplasia apenas com o uso diário de inibidor de bomba de prótons (FANG *et al.*, 2018).

Ganhou-se muito nos últimos anos com a evolução das técnicas de ressecção endoscópica e o advento da tecnologia de ablação esofágica, transformando importantemente a forma de abordagem da doença. A decisão entre realização de

endoterapia ou seguimento endoscópico em pacientes com EB é primariamente baseada na presença e no grau de displasia (PRASAD G *et al.*, 2019).

Continua sendo objeto de debate a realização de vigilância endoscópica em pacientes com EB sem displasia. Estudos populacionais mostraram um baixo risco de ADE em pacientes com EB sem displasia (ARTIFON *et al.*, 2015; SOSTRES, C *et al.*, 2013).

Em razão do fato de que uma grande proporção do ADE parece ocorrer dentro de um ano a partir do diagnóstico do EB, continua sendo de suma importância fazer uma inspeção endoscópica adequada no diagnóstico inicial, em combinação com a obtenção de um número suficiente de amostra de biópsia confiáveis para avaliar a displasia. Nos casos de displasia de alto grau ou câncer precoce da mucosa, a terapia endoscópica tem se mantido como padrão (ARTIFON *et al.*, 2015).

Permanece algumas controvérsias entre sociedades profissionais a propósito de pacientes com displasia de baixo grau. Quando a displasia de baixo grau é confirmada por 2 patologistas (incluindo 1 com expertise em patologia gastrointestinal), a American College of Gastroenterology e a American Gastroenterological Association recomendam considerar a endoterapia, enquanto que a British Society of Gastroenterology aconselha o seguimento endoscópico (PRASAD G *et al.*, 2019).

Quando se repete a endoscopia de seguimento e revela persistência de displasia de baixo grau confirmada por um patologista especialista, a terapia endoscópica deve ser fortemente considerada.

A melhor recomendação prática deve ser discutida entre o médico e o paciente levando em consideração os riscos, benefícios, alternativas de seguimento e o tratamento endoscópico que deve ser discutido com detalhes nos pacientes que apresentam EB com displasia de baixo grau.

Em pacientes com DAG, o risco de progressão para neoplasia é elevado, e conseqüentemente o tratamento é recomendado de forma universal pelos guidelines. A cirurgia foi previamente considerada padrão ouro para pacientes com EB e DAG, entretanto, a terapia endoscópica ocupa nos dias atuais esse patamar, dado seu alto grau de sucesso, significativamente menos morbimortalidade e o longo tempo de sobrevida quando comparada com a esofagectomia (PRASAD G *et al.*, 2019).

Os princípios básicos da terapia endoscópica incluem identificação das lesões focais (refletir as mais avançadas), ressecção dessas lesões (para caracterização histológica dessas lesões), seguido de ablação endoscópica, enquanto garantindo o controle medicamentoso máximo do refluxo, e aguardando a substituição do epitélio metaplásico por um epitélio neoescomoso (PRASAD G *et al.*, 2019).

Dois destes métodos de tratamento endoscópico, de fácil acesso em nosso meio, são a ablação com plasma de argônio (APC) e a ressecção endoscópica mucosa (EMR) com bandas. Essas terapias, nos casos de EB COM DAG e do carcinoma intramucoso, são justificadas pela ausência de comprometimento ganglionar locorregional (ARTIFON *et al.*, 2015).

Um fator limitador das terapias ablativas é a ausência de um espécime histológico, o que diferencia a valorização do sucesso ou fracasso da terapia. Com a EMR isolada ou combinada com terapias ablativas obtém-se um material histológico particularmente importante no EB com nodulações; nos casos de carcinoma intramucoso, oferece informações com relação à diferenciação do mesmo, presença ou ausência de infiltrado linfovascular, profundidade da invasão e se há comprometimento ou não das margens da ressecção (ARTIFON *et al.*, 2015; PRASAD G *et al.*, 2019).

Uma prática recente de implementação para o tratamento do EB com displasia é a ablação com radiofrequência (RFA). Na RFA, aplica-se corrente elétrica alternada, formando um campo eletromagnético carregado de íons, os quais rapidamente sofrem oscilações, colidindo um com o outro e criando uma fricção molecular que resulta na liberação de energia exotérmica, que, aplicada ao tecido esofágico, leva a uma lesão térmica controlada com vaporização de água, coagulação de proteínas e necrose celular para destruir o epitélio metaplásico ou displásico e, assim, estimular o processo de regeneração do epitélio (SHARMA, V.K *et al.*, 2007; ARTIFON *et al.*, 2015).

A terapia com RFA é tão eficiente quanto a ressecção endoscópica da mucosa, mas com um índice menor de complicações. As complicações descritas com a RFA são náuseas, dor torácica, disfagia e odinofagia, ambas transitórias, estenose, mediastinite e até mesmo perfuração esofágica que foi tratada com um stent autoexpansível.

Ao comparar um tratamento proativo com RFA ao expectante em EB com displasia leve, Phoa, em um estudo de multicêntrico, randomizado 1:1 e controlado



com 136 pacientes, encontrou que a ablação diminui a progressão para a DAG de 26,5 para 1,5% com uma redução absoluta de 25%. Além disso, a RFA diminui o risco de progressão para câncer de 8,8 para 1,5%, com uma redução absoluta de 7,4% (ARTIFON *et al.*, 2015).

Existem diversas modalidades de tratamento que podem ser aplicáveis com diferentes técnicas, mas atualmente se preconiza a ressecção endoscópica da mucosa combinada a terapia de ablação na mucosa remanescente.

## 8. CONCLUSÃO

Como vimos anteriormente o esôfago de Barrett é uma condição predisponente para o adenocarcinoma de esôfago e decorre do refluxo gastroesofágico de longa data. É uma patologia de difícil diagnóstico e com discordâncias em relação ao seu acompanhamento. Se torna ainda mais complexa ao sabermos que ela decorre do refluxo gastroesofágico e que uma grande porcentagem desses pacientes ainda se encontra assintomática, não buscando assim atendimento médico. Em decorrência da grande quantidade de pacientes com diagnóstico sugestivo de DRGE, ficou estabelecido fatores de risco relacionados ao aumento da chance de desenvolver EB, servindo como triagem para investigação diagnóstica inicial. Por se saber que a transformação da DRGE para o adenocarcinoma de esôfago não ocorre rapidamente, e sim, no decorrer de muitos anos, todos os protocolos de seguimento trabalham com o intuito de diagnosticar a patologia nos seus estágios mais iniciais, proporcionando desta forma tratamento minimamente invasivo aos pacientes. Esse seguimento é realizado por exames periódicos de endoscopia digestiva que são solicitados com intervalos de tempo que são determinados pelo grau de displasia na amostra de biópsia realizada. Porém, ainda se discute o custo benefício desse tipo de acompanhamento, principalmente naqueles pacientes sem displasia na amostra de biópsia ou com displasia de baixo grau, tendo em vista a baixa porcentagem de transformação para adenocarcinoma nesses casos. Seu tratamento anteriormente era realizado com a esofagectomia que cursava com uma baixa qualidade de vida para os pacientes e uma alta mortalidade. Com o avanço da endoscopia digestiva esse tratamento foi revolucionado, passando na grande maioria dos casos a ser realizado por ressecções endoscópicas

associadas a terapia de ablação, obtendo-se uma maior qualidade de vida para o paciente associado a uma elevação da sobrevida do mesmo. Podemos concluir que a doença ganhou uma nova abordagem terapêutica com excelentes resultados, porém ainda necessita de mais estudos em relação aos seus exames de triagem. Esperamos que em um futuro breve possamos diagnosticar os pacientes com maior risco de desenvolver EB através de marcadores sanguíneos, desta forma otimizando os gastos com a patologia e selecionando de uma forma melhor os pacientes que necessitam de acompanhamento.

Tendo em vista o estresse cotidiano que os militares sofrem em decorrência das suas atividades diárias, faz-se necessário uma melhor abordagem das condições de trabalho dessas pessoas, com maior apoio psicológico e com melhores condições de alimentação por exemplo. Essas mudanças a longo prazo tendem a diminuir os gastos de saúde com esses profissionais e conseqüentemente a redução da evolução para doenças crônicas que geram internações prolongadas e por vezes ocasionando o óbito como mencionado anteriormente nos casos de adenocarcinoma esofágico que constitui a principal complicação da doença do refluxo gastroesofágico.

## REFERÊNCIAS.

ANDERSON, L. A., CANTWELL, M. M., WATSON, R. G. The association between alcohol and reflux esophagitis, Barretts esophagus, and esophageal adenocarcinoma. **Gastroenterology**, v 136, n. 3, p. 799-805, 2009.

ARTIFON, E. L. A *et al.* Diagnóstico e tratamento endoscópico do Esôfago de Barrett. **Endoscopia Digestiva Oncológica**, v. 1, p. 57-68, 2015.

BELLIZZI, A. M.; ODZE, R.D. Histopathology of Barrets esophagus: a review for the practicing gastroenterologist. **Techniques in gastrointestinal Endoscopy**, philadelphia, v. 12, n 2, p. 69-81, Apr. 2010.

BRASIL. Exército Brasileiro. Exército Brasileiro. Características da profissão militar. 2019. Disponível em: <http://www.eb.mil.br/caracteristicas-da-profissao militar>. Acesso em: 08 mai. 2019.

CAMERON, A. J., CARPENTER, H. A. Barretts esophagus, high-grade dysplasia, and early adenocarcinoma: a pathological study. **Am J Gastroenterol**, 1997.

DOMINGOS, T. A. **Avaliação comparativa do epitélio do esôfago de Barrett através da cápsula endoscópica do esôfago e endoscopia digestiva alta associada a cromoscopia com azul de metileno**, 2011.

FANG, H. L *et al.* Esôfago de Barrett. **Tratado ilustrado de Endoscopia Digestiva**, v. 1, p. 154-166, 2018.

FELDMAN, Mark *et al.* Tratado gastrointestinal e doenças do fígado. 9. ed. São Paulo: Elsevier, 2014.

FERNANDEZ, N *et al.* Estudio comparativo del tratamiento médico frente al quirúrgico em el control ácido del esófago de Barrett. **Gastroenterol Hepatol**, 2015.

GODA, K *et al.* Newly developed magnifying endoscopic classification of the Japan Esophageal Society to identify superficial Barretts esophagus-related neoplasms, 2018.

JASS, J. R. Role of intestinal metaplasia in the histogénesis of gastric carcinoma. **Journal of Clinical Pathology**, London, v. 33, n 9, p 801-810, 1980.

PRASAD. G., KAUL, V. Barrett Esophagus. **Mayo Foundation for Medical Education and Research**, 2019.

LOPES, C. V. et al. Displasia no esôfago de Barrett: concordancia intra e interobservador no diagnóstico histopatológico. **Arquivos de Gastroenterologia**, São Paulo, v. 41, n. 2, p. 79-83, 2004.

MARU, D. M. Barrets esophagus: diagnostic challenges and recent developments, **Annals of Diagnostic Pathology**, Philadelphia, v. 13, n 3, p. 212-221, June 2009.

MONTGOMERY, E *et al.* Reproducibility of the diagnosis of dysplasia in Barrets esophagus: a reaffirmation. **Human pathology**, v. 32, n. 4, p. 368-378, 2001.

QUMSEYA, B *et al.* ASGE guideline on screening and surveillance of Barretts esophagus. **Gastrointestinal Endoscopy**, v. 90, n. 3, p. 335-359, 2019.

RODRIGUES, M. A. M; Esôfago de Barrett e displasia: critérios diagnósticos. **Jornal Brasileiro de Patologia e Medicina Laboratorial**, Rio de Janeiro, v. 40, n. 3, 2004.

SHAHEEN, N.J *et al.* Is there publication bias in the reporting of cancer risk in Barretts esophagus. **Gastroenterology**, p. 333-338, 2000.

SHARMA, V. K *et al.* Balloon-based, circumferential, endoscopic radiofrequency ablation of Barretts esophagus: -year follow up of 100 patients. **Gastrointest Endosc**, v. 65, p. 185-195, 2007.

SILVA, P. H. A *et al.* Prevalência do Esôfago de Barrett em pacientes submetidos à endoscopia digestiva alta em hospital universitário – Natal – RN, 2015.

SOSTRES, C *et al.* Cribado de adenocarcinoma em el esófago de Barrett: sí o no, cuándo y cómo? **Gastroenterol Hepatol**, 2013.

THOGULUVA CHANDRASEKAR, V *et al.* Manejo del esófago de Barrett: del tamizaje a los nuevos tratamientos. **Revista de Gastroenterología de México**, 2016.

TIRADO, M. del P. M. **Prevalencia de la metaplasia intestinal em la unión esofagogástrica**. Relación com el reflujo gastroesofágico y el Helicobacter pilory, 2009.

VOLKWEIS, B. S., GURSKI, R. R. Esôfago de Barrett: aspectos fisiopatológicos e moleculares da sequência metaplasia-displasia-adenocarcinoma. **Revista do colégio Brasileiro de Cirurgiões**, v. 35, n. 2, 2008.

WANI, S *et al.* Endoscopic eradication for patients with Barretts esophagus-associated dysplasia and intramucosal cancer. **Gastrointestinal Endoscopy**, v. 87, n 4, p. 907-929, 2018.

ZHANG, Y. Epidemiology of esophageal cancer. **World J Gastroenterol**, 2013.